جامعة إدلب
Idlib University

2023-2022

الأمراض العينية

ophthalmology

كلية الطب البشري - السنة الخامسة

إعداد: د. طلال العبد الله د. رهف السمان

تنسيق: فريق أسبرين التطوعي

ALASHKAR

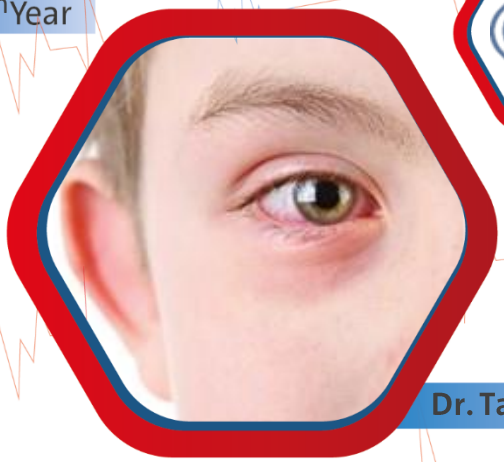

العينية

نظري

Dr. Talal Al Abdullah

المحاضرة الأولى 1

5

فهرس المحاضرة

الأجفان
أمراض الأجفان
الأورام الحميدة والخبيثة

الأجفان

تشريح الأجفان

- تعتبر الاجفان من ملحقات كرة العين .
- تتكون من جلد رقيق و عضلات (العضله رافعة الجفن العلوي وعضلة مولر).
- الصفيحة الجفنية وهي عبارة عن نسيج ضام ليفي كثيف.
- التروية الدموية من الشريان العيني.
- تعصيب من الاعصاب القحفية 3- 5 -7 .

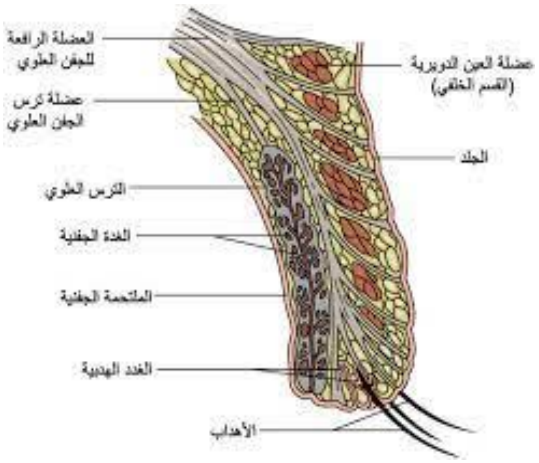

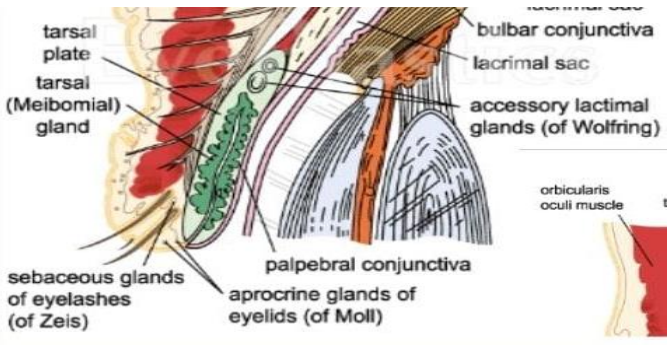

أمراض الأجفان

انحراف الأهداب أو الشعرة trichiasis

- خلل في توجه الاهداف الناشئة من موقع طبيعي نحو الخلف.
- قد يؤدي رض الظهارة القرنية الى سحجات ظهارية نقطية وتهيج عيني يسوء بالرفيف .
- **المعالجة:**
- النتف بملقط هو طريقة بسيطة وفعالة.
- الكي الكهربائي.
- المعالجة بالتبريد.
- الجراحة.

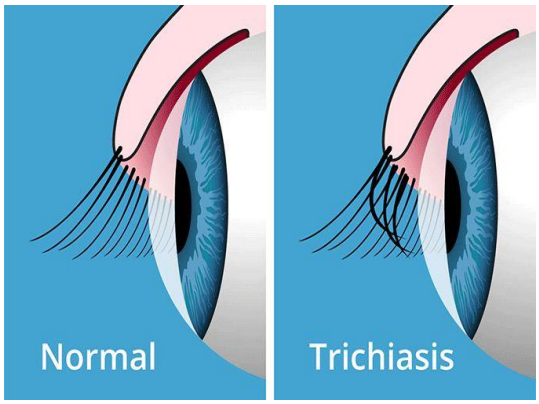

قمل الجفن phthiriasis

- يكون ضمن الأهداب و يصيب نموذجياً الأطفال في البيئات الفقيرة و يسبب تهيجهن وحكة مزمنين.
- **المعالجة :**
- قص الاهداب .
- الخنق بالمراهم.

فقد الاهداب Madarosis

- هو نقص في العدد أو فقدان تام للأهداب.
- **ومن أسبابه:**

✓ التهاب حواف الأجفان.

✓ الحروق.

✓ المعالجه الجراحية أو القرية لأورام الأجفان.

✓ الصداف .

✓ هوس نتف الشعر.

فرط الاهداب Hypertrichosis

Figure 2 Eyelash lengthening/bristling with bimatoprost administration.
Note: Reprinted from Inoue K, Shiokawa M, Higa R, et al. Adverse periocular reactions to five types of prostaglandin analogs. *Eye*. 2012;26(11):1465–1472.[19]

- هو زياده عدد الأهداب أو وجود أهداب شاذه طويلة وممتلئة.
- قد تكون خلقية .
- محرضة دوائياً bimatoprost- latanoprost

الاضطرابات التحسسية

❖ الوذمة التحسسية الحادة:

- تنجم عاده عن لدغ الحشرات والشرى وأحياناً عن الأدوية.
- وهي وذمة انطباعية حول الحجاج و في الجفن ذات بدء مفاجئ.

❖ المعالجة: بمضادات الهستامين الجهازية.

التهاب الجفن بالتماس contact dermatitis

- ينجم التهاب الجلد التماسي عن حساسيه تجاه الأدوية الموضعيه تتكون من المادة الفعالة أو المادة الحافظة.
- العلامات تورم جفن مع دماع وحكة.
- المعالجة: تتضمن تحديد السبب وازالته والتطبيق قصير الأمد لكريم يحوي ستيروئيداً خفيفاً مثل الهيدروكورتيزون.

التهاب الجلد التأتبي atopic dermatitis

☒ التهاب الجلد التاتبي (الاكزيما) هي حالة شائعة تترافق عادة مع الربو ولكن اصابه الجفن غير شائعة.

☒ العلامات تسمك و توسف مترافق مع التهاب حواف أجفان بالعنقوديات وفقد الأهداب .

☒ المعالجة بالمطريات لترطيب الجلد والاستخدام العقلاني للستيرويدات الموضعية الخفيفة هيدروكورتيزون 1٪ ومن المهم معالجة الخمج المرافق.

التهاب حواف الاجفان

ينقسم الى التهاب حواف أجفان أمامي وخلفي.

التهاب حواف الاجفان الامامي

❖ الأعراض : حرقه الشعور بالجسم أجنبي ورهاب ضوء خفيف و توسف واحمرار في حواف الأجفان مع عدم ثباتية فيلم الدمع في 50٪ من الحالات -دماع.

❖ **العلامات:**

١) التهاب حواف الأجفان العنقودي يتميز بوسوف قاسية تتوضع أساساً حول قواعد الأهداب.

٢) التهاب حواف االأجفان الزهمي تكون الوسوف طرية وتتوضع في أي مكان على الأهداب.

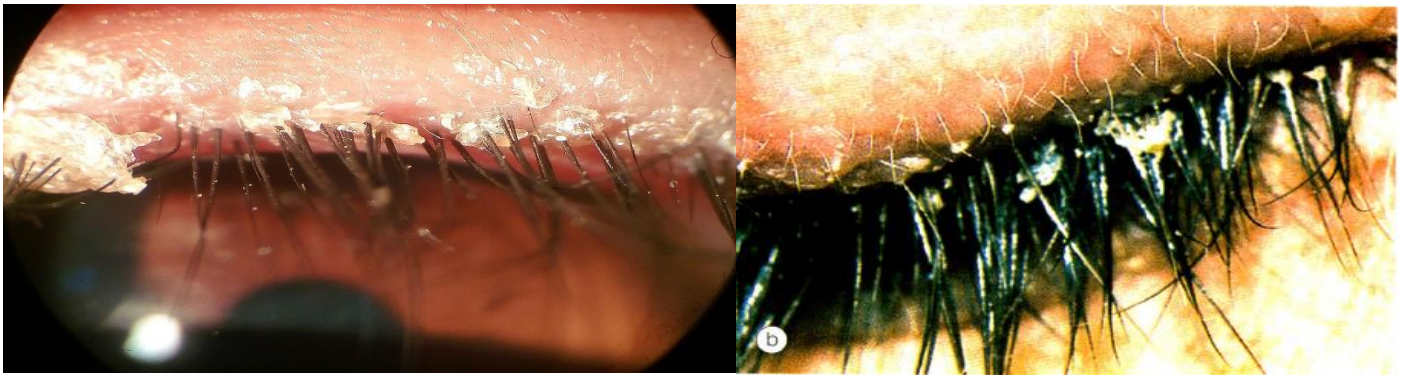

❖ **المعالجة:**

- مرهقة ويجب أن يفهم المريض أنه رغم غياب الشفاء التام فان السيطرة على الأعراض ممكنة عادة.

١) اصحاح الجفن **hygiene**: إزالة القشور والنواتج السمية بالفرك بمساعدة شامبو الاطفال.

٢) مرهم صاد حيوي مثل فوسيدات الصوديوم **fucidin** .

٣) ازيترومايسين جهازي.

٤) الستروئيدات الموضعية مثل الفلوروميثولون .

٥) بدائل الدموع ضرورية في حال وجود عدم ثباتية في فيلم الدمع.

التهاب حواف الاجفان الخلفي

☒ فوهات غدد ميبوميوس تكون مغطاة بكريات زيتية صغيرة قد تؤدي الى حدوث التهاب وانسداد في غدد ميبوميوس.

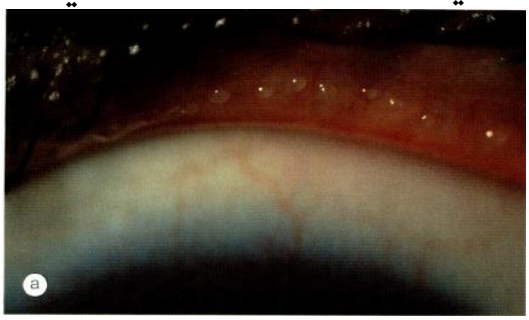

☒ عدم ثباتية في فيلم الدمع ناجم عن عدم التوازن بين المكونين الماء والشحمي لفلم الدمع مما يسمح بزيادة التبخر وحدوث الجفاف.

☒ **المعالجة :**

✓ التتراسكلينات الجهازيه هي أساس المعالجة ولكن يجب عدم استخدامها في الاطفال دون عمر 12 سنه ولا في الحوامل و المرضعات .

✓ الستروئيدات الموضعيه مثل الفلوروميثولون.

✓ بدائل الدموع .

✓ كمادات دافئة لازالة الزهم المتصلب مع العصر الميكانيكي لغدد ميبوميوس.

البردة chalazion

- ☒ هي آفة مزمنة عقيمة تنجم عن انسداد فوهات غدد ميبوميوس.
- ☒ التظاهر يكون في أي عمر بشكل عقيدة غير مؤلمة .

- ☒ المعالجة :
  - قد تختفي البردات الصغيرة أحياناً عفويا.
  - حقن الستيروئيدات ضمن الافة .
  - مع معدل نجاح حوالي 80٪.
  - التتراسيكلين الجهازي في حال البردات المتكررة.
  - الجراحة.

الشعيرة الداخلية

- ☒ هي خراج ينجم عن خمج حاد بالعنقوديات يصيب غدد ميبوميوس.
- ☒ العلامات تورم ممض و مؤلم ضمن الصفيحة الظفرية.
- ☒ المعالجة: بالشق والتفريغ قد يحتاج اليها بوجود عقيدة متبقية بعد خمود الخمج الحاد.

الشعير الخارجية

- ☒ هي خراج حاد يصيب جريب الهدب .
- ☒ العلامات تورم ممض في حافة الجفن ذو توجه أمامي.
- ☒ المعالجة: الكمادات الحارة و نتف الاهداب المرافقة للجريبات المصابة قد تسرع الشفاء .

اللويحة الصفراء xanthelasma

- ☒ هي حاله شائعة كثيراً ما تكون ثنائية الجانب تصادف عادة في الاعمار المتوسطة و لدى المتقدمين بالسن او لدى المصابين بفرط شحوم الدم.
- ☒ وهي لويحه مصفرة تحت الجلد تتالف من كلسترول ودسم وتتوضع عادة في القسم الانسي من الاجفان.

☒ المعالجة:

- لاسباب تجميلية تكون بالاستئصال الجراحي.

الشتر الخارجي

الشتر الخارجي الشيخي

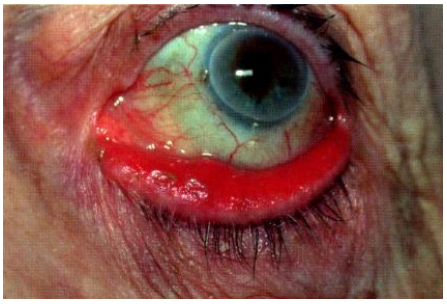

☒ يصيب الشتر الخارجي الشيخي الجفن السفلي لدى المتقدمين بالسن وينجم عنه دماع وفي الحالات طويلة الامد قد تلتهب الملتحمة بشكل مزمن وتتسمك وتتقرن .

الشتر الخارجي الندبي

☒ ينجم عن تندب الجلد والنسج تحته مين ما يؤدي الى سحب الجلد بعيداً عن المقلة.

☒ ومن الاسباب الرضوض الحروق و التهاب الجلد.

الشتر الخارجي الشللي

☒ ينجم عن شلل العصب الوجهي في الجهه الموافقه .

☒ ويترافق مع اطراق الحاجب.

الشتر الخارجي الميكانيكي

☒ ينجم عن اورام تتوضع على حافة الجفن او قربها.

☒ الاختلاطات المحتملة:

١. احتلال القرنية التعرضي ينجم عن تعرض العين مع اعادة توزيع سيئة للدمع بواسطة الاجفان على سطح القرنية.

٢. الدماع ينجم عن توضع سيئ للنقطة الدمعية السفلية وزيادة انتاج الدمع الناتجة عن التعرض القرني.

☒ المعالجة : البدائل الدمعية و جراحية.

الشتر الداخلي

الشتر الداخلي الشيخي

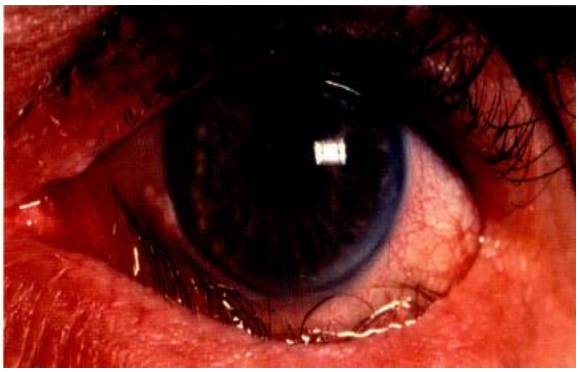

- يصيب الشتر الداخلي الشيخي الجفن السفلي أساساً لان الجفن العلوي يمتلك الظفر أعرض وهو اكثر ثباتاً.
- قد يؤذي احتكاك الاهداب المستمر في القرنية الى تخريش وسحجات ظهاريهة نقطية في القرنية .
- ينجم عن انفتاق او سوء ارتكاز في مبعدات الجفن السفلي .
- المعالجة: جراحية.

الشتر الداخلي الندبي

- ينجم عن تندب شديد في الملتحمة الجفنية يؤدي الى سحب الجفن العلوي او السفلي باتجاه المقلة
- تتضمن الاسباب التهاب الملتحمة المندب أو التراخوما و الرض والاذيات الكيماوية.
- المعالجة: تهدف الى ابعاد الاهداب عن القرنية بالعدسات اللاصقة او التداخل الجراحي.

الإطراق ptosis

- هو توضع سفلي شاذ للجفن العلوي قد يكون خلقياً او مكتسباً .

١. الاطراق عصبي المنشأ ينجم عن خلل في التعصيب مثل شلل العصب الثالث .

٢. الاطراق عضلي المنشأ ينجم عن اعتلال عضلي في العضلة الرافعة للجفن العلوي .

٣. الاطراق الصفاقي ينجم عن خلل في صفاق الرافعة .

٤. الاطراق الميكانيكي ينجم عن تأثير ثقل كتلة .

الاطراق الكاذب pseudoptosis

- نقص دعم المقلة للاجفان قد يكون بسبب صغر المقلة او ضمور المقلة او غؤور المقلة.

الاطراق الخلقي البسيط

❖ العلامات :

- اطراق وحيد او ثنائي الجانب .
- غياب الثنية الجفنية العلوية وضعف وظيفة العضلة الرافعة .
- رفع الذقن المعاوض في الحالات ثنائية الجانب الشديدة .
- أسواء الانكسار شائعة وهي اكثر احداثاً للغطش من الاطراق ذاته .

❖ المعالجة: جراحية (تقصير الرافعة - التعليق بالجبهية).

متلازمة رفة الفك Marcus Gunn

❖ الغالبية العظمى من الحالات هي وحيدة الجانب رغم ان السبب الدقيق غير واضح فقط اقترح وجود خلل في توجه شعبة من الفرع الفكي السفلي للعصب الخامس لتعصيب العضلة الرافعة .

❖ العلامات :

- انسحاب الجفن المصاب بلاطراق لدى تنبيه العضلات الجناحية في الجهة الموافقة وذلك بلمضغ اوفتح الفم .
- لاتتحسن الحالة مع العمر الا ان المرضى قد يتعلمون كيفية اخفائها .

رخاوة الجلد

❖ هي حالة شائعة ثنائية الجانب عادتا تصيب نموذجيا المتقدمين بالسن وتتميز بوجود جلد زائد في الجفن العلوي وقد تترافق مع انفتاق الشحم عبر الحاجز الحجاجي الضعيف .

❖ المعالجة: للحالات الشديدة جراحية .

الطيات فوق المآق epicanthic folds

☒ هي طيات جلدية عامودية ثنائية الجانب تمتد من الجفن العلوي او السفلي نحو المآق الانثي ويمكن ان تؤدي الى حول أنسي كاذب .

الأورام الحميدة والخبيثة

الأورام الحميدة

وحمه الفريز Strawberry Navus

- ورم وعائي دموي شعري.
- احد اكثر الاورام شيوعا في الطفوله وتظهر بعد الولادة بفترة قصيرة.
- العلامات:

- آفة وحيدة الجانب مرتفعة حمراء اللون تصبح بيضاء بالضغط.
- يؤدي الورم الكبير على الجفن العلوي الى اطراق ميكانيكي.
- يبدا الورم بالتراجع التلقائي بعمر السنتين تقريبا ويحدث الشفاء التام في 40٪ من المرضى بعمر الاربع سنوات وفي 70٪ في عمر سبع سنوات.

- المعالجة:
  - تستطب المعالج عند وجود تهديد بالغطش بسبب تفاوت سوء الانكسار او الاطراق.
  - بالليزر او حقن الستيرويد في الورم او الاستئصال الجراحي.

الأورام الخبيثة

الكارسينوما قاعديه الخلايا basal cell carcinoma

- اشيع ورم خبيث في الجفن حيث يشكل 90٪ من كل الحالات و اشيع في الجفن السفلي.
- الورم بطيء النمو موضعي الغزو ولكنه لا يعطي انتقالات بعيدة.
- اهم عوامل الخطورة هي الجلد الفاتح والتعرض المزمن لضوء الشمس.
- وهو عبارة عن آفة مرتفعة مع أوعية دموية متوسعة.

الكارسينوما حرشفية الخلايا squamous cell carcinoma

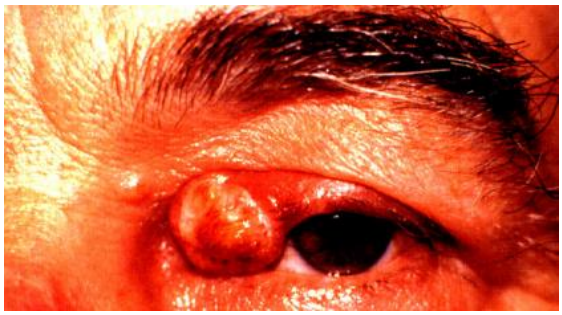

- اقل شيوعا بكثير ولكنها اكثر عدوانيه من BCC مع انتقالات الى العقد اللمفاوية الناحية.
- من الناحية السريرية قد لا تكون SCC مميزه عن BCC الا انها لا تبدي عادةً توعوياً سطحياً كما انها أسرع نموًا.

كارسينوما الغدد الزهميه sebaceous gland carcinoma

- هي ورم نادر بطيئة النمو يصيب كبار السن ينشأ غالباً من غدد ميبوميوس.
- اكثر شيوعاً في الجفن العلوي.
- كثيرا ما يكون التشخيص السريري صعباً لان علامات الخباثة في المراحل الباكرة قد تكون خفيفه بحيث يشبه الورم الافات الاقل عدوانيه (البردة) لذلك يوصى بان تخضع اي بردة ذات قوام غير اعتيادي الى قطع كامل السماكة.

غرن كابوزي Kaposi sarcoma

- هو ورم وعائي يصيب نموذجياً مرض الايدز وقد يكون الورم هو المظهر الوحيد للايدز.
- آفة وردية حمراء بنفسجيه الى بنية سريع النمو.

- **المعالجة:** شعاعية أو بالاستئصال الجراحي.

انتهت المحاضرة :)

دون ملاحظاتك:

.....

.....

.....

.....

.....

.....

.....

.....

.....

.....

.....

.....

.....

العينية

نظري

Dr. Talal Al Abdullah

المحاضرة الثانية 2

الملتحمة Conjunctiva

- لمحة تشريحية و فيزيولوجية
- **التهابات الملتحمة**
- التهابات الملتحمة الجرثومية
- التهاب الملتحمة بالحمات الراشحة
- التهابات الملتحمة التحسسية و التخريشية
- آفات الملتحمة التنكسية

لمحة تشريحية و فيزيولوجية

❖ تشكل الملتحمة الغشاء المخاطي للعين، وتتألف من:

- ملتحمة جفنية على الوجه الخلفي للأجفان.
- ملتحمة بصلية تغطي الصلبة.

حيث تتحدان مع بعضهما في الأعلى و الأسفل بما يسمى رتجي الملتحمة العلوي والسفلي.

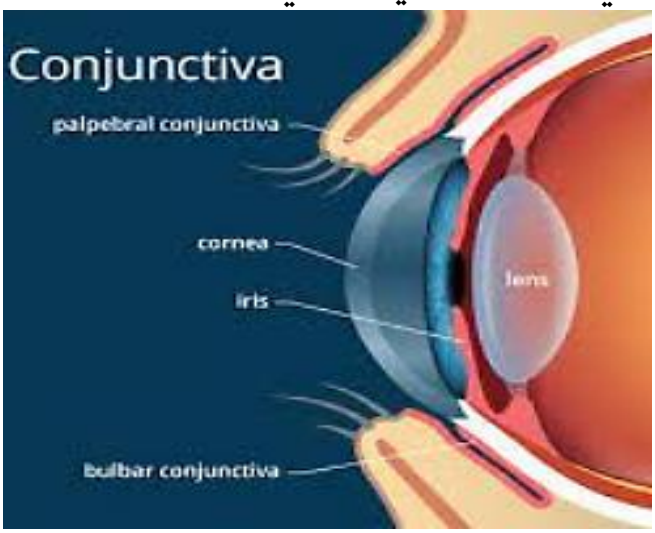

❖ كما تلتصق الملتحمة بشدة إلى الظفر الجفني العلوي والسفلي وإلى الحوف، أما الرتجان فهما معلقان بواسطة ألياف مرنة، وإنّ مرونة باقي الملتحمة المتحركة تسمح بحركة حرة و واسعة لكرة العين.



❖ أما نسيجياً فتتألف الملتحمة من:

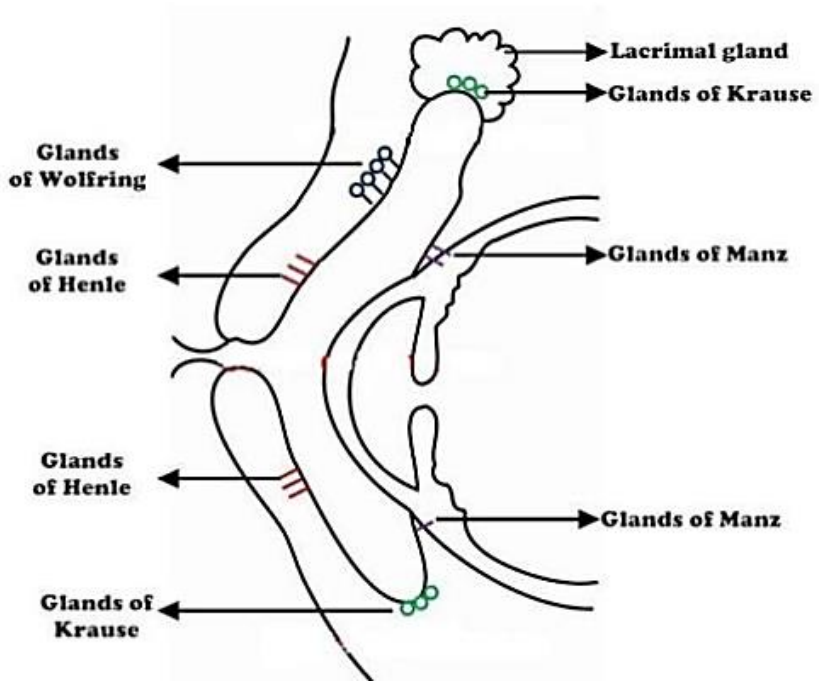

- ظهارة : وهي عبارة عن طبقتين أو أكثر من الخلايا، تزداد سماكتها في أقسام الملتحمة المتحركة، وهي غنية بالخلايا القتامينية وخاصة في الملتحمة البصلية عند الحوف.
- أدمة : تتوضع تحت الظهارة وهي بدورها مؤلفة من طبقتين : سطحية غدية، وطبقة عميقة ليفية.

❖ وتساهم غدد الملتحمة بتشكيل فيلم الدمع الذي يغطي القرنية والملتحمة، ولا يمكن للعين الاستغناء عنها وهي: (كراوس ، ولفرينغ ، هنلة ، مانز)

❖ منطقة المآق (الزاوية الداخلية للعين) تتألف من الثنية الهلالية و اللحيمة

❖ التروية الدموية للملتحمة : تتفرع شريانات الملتحمة من الشرايين الجفنية والشرايين الهدبية الأمامية عند مستوى الحوف.
أما الفروع الوريدية فتصب في الوريد العيني.

❖ أعصاب الملتحمة: تتعصب الملتحمة من الفرع العيني لمثلث التوائم الخارج من عقدة غاسر Gasser.

منطقة المآق

وظائف الملتحمة

❖ إن وظيفة الملتحمة الأساسية هي حماية العين ويتم ذلك من خلال:

- آلية ميكانيكية : عن طريق ظهارة الملتحمة وإفرازاتها.
- آلية مناعية : وتحدث بفضل الطبقة الغدية حيث يتم تصنيع أضداد IgG , IgE , IgA وأحياناً IgM.

التهابات الملتحمة

❖ أشيع أمراض الملتحمة، ولها العديد من الأسباب (إنتانية، تحسسية، مناعية ذاتية).

❖ تصل العوامل الممرضة إلى الملتحمة إما عن طريق خارجي وهو الأشيع كالهواء والماء، أو عن طريق داخلي كإنتان معمم، أو ارتكاس تحسسي لمولدات الضد في الجسم.

الأعراض

- حرقة وحكة.
- ألم خفيف سطحي.
- حس انزعاج أو شعور بجسم أجنبي بالعين.
- خوف معتدل من الضياء.
- أما القدرة البصرية فلا تتبدل إلا إذا تراكمت الافرازات أمام القرنية .

أعراض التهاب الملتحمة

العلامات

- احتقان الملتحمة واحمرارها، والذي يكون أقل شدة بمنطقة حول الحوف (هام للتمييز عن الزرق والتهابات العنبة).
- نزوف سطحية نقطية أو بقعية غالبًا في الملتحمة البصلية
- وذمة قد تكون شديدة في :
  - الملتحمة الجفنية وتعطي انطباعاً بوجود انسدال جفن ،
  - أو في الملتحمة البصلية فتؤدي إلى خروجها من الفرجة الجفنية.
- زيادة المفرزات : التي قد تكون (مائية ، مخاطية ، قيحية).
- تبدلات بسطح الملتحمة: حليمات ، جريبات ، تقرحات.



التهابات الملتحمة الجرثومية

التهاب الملتحمة الجرثومي البسيط

- ❖ أكثر التهابات الملتحمة شيوعاً، تبدأ بعين واحدة ثم تنتقل للأخرى بعد يوم أو يومين من العدوى.
- ❖ وتعد المكورات إيجابية الغرام والعصيات سلبية الغرام أهم مسببات التهاب الملتحمة.
- ❖ يكون انتشار الخمج عادةً نتيجة التماس المباشر بالمفرزات المخموجة.

الأعراض :

حرق ، احساس بجسم أجنبي ،عند الاستيقاظ عادة تكون الاجفان ملتصقة معاً و يصعب فتحها نتيجة تراكم النتحة خلال الليل.

العلامات :

- تتقشر الأجفان و قد تتوذم.
- مفرزات مائية في البداية لكن خلال يوم تقريبا تصبح قيحية.
- الاحتقان أشده في الرتوج و أقله عند الحوف.

العلاج:

- تنظيف الأجفان و الأهداب من المفرزات.
- صادات قطرات و مراهم 5-7 أيام مثل حمض الفوسيديك , توبرامايسين , ليفو فلوكساسين.
- الفحوص المخبرية : نلجأ أحياناً لأخذ مسحة من ملتحمة الرتج الجفني السفلي وإجراء زرع وتحسس.

التهاب الملتحمة و القرنية بالبنيات

- ❖ تسببه المكورات سلبية الغرام النيسيريات البنية Neisseria gonorrheae.
- ❖ يشاهد عادةً عند حديثي الوالدة قبل بلوغهم عمر الـ 5 أيام.
- ❖ يترافق بإفرازات قيحية صفراء غزيرة تلصق الأجفان ببعضها.
- ❖ يتطور نحو اختلاطات قرنية إن لم تتم المعالجة بسرعة.
- ❖ لم نعد نشاهده بشكل واسع بفضل استخدام قطرة صادات بشكل روتيني بعد الوالدة.
- ❖ عند البالغين غالباً ما تكون الإصابة أحادية الجانب، ويترافق عندهم التهاب الملتحمة بإصابة في الأعضاء التناسلية.

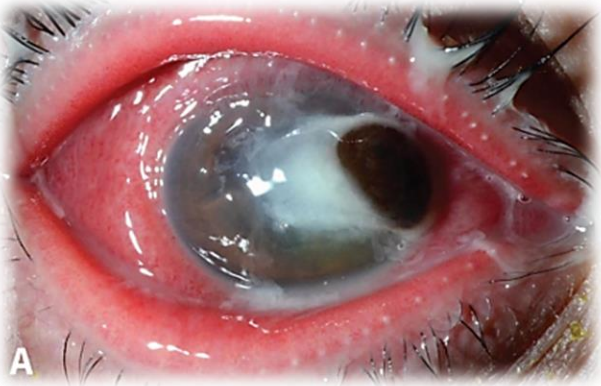

تقرح قرني قد يؤدي الى الانثقاب و التهاب باطن عين

العلاج

- الجهازي : السيفالوسبورينات الجيل الثالث.
- الموضعي : صادات واسعة الطيف مثل الليفوفلوكساسين.
- جراحي متأخر : زراعة قرنية في حالات انثقاب القرنية.

التهابات الملتحمة بالكلاميديا

التهاب الملتحمة بالكلاميديا عند الولدان

- هو أشيع أسباب التهاب الملتحمة عند الولدان.
- بما ان الخمج ينتقل من الأم خلال الولادة فمن المهم أن يفحص كلا الوالدين بحثا عن الخمج التناسلي.
- التظاهر عادة بعد الولادة ب 5 – 20 يوم

العلامات :

- مفرزات مخاطية قيحية و ارتكاس ملتحمي حليمي.

العلاج :

- التيتراسيكلين موضعياً و الاريترومايسين جهازياً 25ملغ/كلغ.

التراخوم Trachoma

- أحد أهم أسباب العمى القابل للوقاية منه، وهو عبارة عن إصابة التهابية مزمنة بالملتحمة ثم تنتقل للقرنية.
- غالباً ما يترافق مع إنتان جرثومي آخر مما يزيد الحالة سوءاً ويقود نحو العمى.
- ينتقل من إنسان لآخر إذ يتواجد ضمن المفرزات العينية والأنفية للمريض.
- يتعرض الأطفال أكثر من غيرهم للإصابة بالمرض في الأماكن الموبوءة ، وتصل نسبة العدوى إلى 100٪ في بعض الأماكن.
- يكون ثنائي الجانب عادةً، ويتطور المرض خلال سنوات.

العلاج: الصادات التتراسكلين أو الأريثرومايسين .

التهابات الملتحمة بالحمات الراشحة

التهابات الملتحمة بالحمة الغدية Adenovirus

- يتراوح طيفه من داء خفيف عادة ثنائي الجانب لا يكاد يظهر إلى خمج مكتمل ، و هو خطر مهني على أطباء العيون (شديد العدوى)
- أهم الأشكال السريرية:



1. إصابة البلعوم والملتحمة :
   - تصيب وصفيا الاطفال مع خمج السبيل التنفسي العلوي.
   - تصاب القرنية 30٪ من الحالات لكن نادرا ما تكون شديدة.
2. الملتحمة والقرنية الوبائية :
   - لا يسبب أعراضا جهازية.
   - يحدث اصابة قرني الذي يكون شديدا في معظم الحالات.

العلامات :

- وذمة جفن.
- مفرزات مائية وجريبات ملتحمية.
- نزوف تحت ملتحمة و أغشية كاذبة في الحالات الشديدة.
- اعتلال العقد اللمفاوية المؤلم.
- التهاب القرنية الظهاري النقطي مع كثافات بؤرية بيضاء تحت ظهارية.

العلاج :

- ليس لمضادات الحمات الراشحة كالأسيكلوفير أي فعالية على هذه الحمة.
- قد تعطى الستيروئيدات بحذر ومراقبة إذ تخفف اندخالات القرنية، ولكن قد تشجع تكاثر الحمات.

التهاب الملتحمة بالحلأ البسيط

❖ عند الأطفال بأعمار مبكرة : يكون هنا الإنتان أولي، ويؤدي إلى تبدلات في الحالة العامة للطفل مع ظهور حويصلات جفنية وإصابة قرنية.

❖ عند اليافعين : تكون الإصابة هنا ثانوية ناكسة، ويظهر بشكل التهاب ملتحمة جريبي حاد مع إصابة العقد اللمفاوية أمام الأذن تشبه الإصابة بالحمى الغدية ولكن ما يميزها أنها تبقى أحادية الجانب.

❖ قد يترافق مع إصابة في القرنية أو انسداد في الطرق الدمعية.

العلاج : بمضادات الحمات الراشحة وأهمها الأسيكلوفير، ويمنع استخدام الستيروئيدات.

التهابات الملتحمة التحسسية و التخريشية

❖ يشكل 25٪ من التهابات الملتحمة، ويحدث بسبب وجود عامل محسس قد يصل إلى الملتحمة من الخارج بالملامسة أو من الجوار، أو من الداخل في أي منطقة من الجسم.

1. التهاب ملتحمة نزلي حاد

❖ يشاهد عادةً بين شهري نيسان وتموز (فصل الربيع وبداية الصيف) و غالباً ما يحدث بسبب التعرض لغبار الطلع.

❖ ثنائي الجانب ويرافقه التهاب أنف تحسسي.

❖ يتظاهر بالدماع مع حكة وخوف من الضياء ووذمة ملتحمة شديدة.

2.التهاب ملتحمة مزمن أو تحت حاد

- تشخيصه أصعب من الشكل السابق، حيث لا يكون ثنائي الجانب دوماً.
- يمكن أن يُشاهد بعد التهاب ملتحمة جرثومي أو بعد رض على العين.
- أهم أعراضه الحكة والدماع.
- نشاهد بالفحص احتقان بسيط أو حليمات صغيرة في الملتحمة الجفنية

3. التهاب ملتحمة بالملامسة

- يرافق أكزيما الأجفان عادةً.
- قد يحدث بسبب مواد التجميل أو المواد التي يستعملها المريض في عمله.
- قد يحدث بعد استخدام القطرات والمراهم العينية بسبب التحسس على المادة الفعالة كالأتروبين والبيلوكاربين.

إن تشخيص التهاب الملتحمة التحسسي يعتمد بشكل أساسي على القصة السريرية ومعرفة سوابق المريض التحسسية

العلاج:

- يكون العالج الحقيقي بالابتعاد عن العامل المحسس.
- مضادات الهيستامين الموضعية.
- تستخدم الستيروئيدات موضعياً كعلاج عابر عرضي.
- الصادات غير المحسسة للمريض في حال وجود إنتان ثانوي.
- يجب عالج العوامل المؤهبة كأسواء الانكسار والعدسات اللاصقة.

الرمد الربيعي

- يصيب الأطفال الذكور أكثر من الاناث بين سن 5سنوات وحتى البلوغ، وخاصة من لديهم تربة تحسسية.
- تكون الإصابة ثنائية الجانب، حيث يتظاهر بشكل هجمة حادة تشتد مع ارتفاع درجات الحرارة.
- يحدث في فصل الربيع وبداية الصيف، لهذا قد يختلط بالتشخيص مع التهاب الملتحمة التحسسي على غبار الطلع الذي ينتشر في هذا الوقت من السنة.
- يُعتبر غبار المنازل العامل المحسس الأكثر تأثيراً.
- تكون الأعراض حادة وشديدة وتؤثر على الوضع الدراسي للطفل، وتشمل:
  - دماع وحكة.
  - إفرازات مخاطية بيضاء لزجة.
  - تشنج الأجفان.
  - خوف من الضياء.

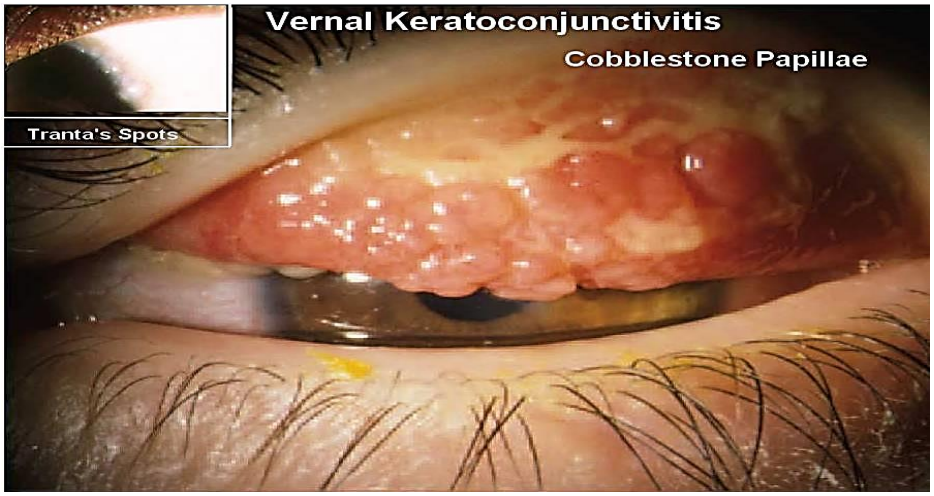



❖ للرمد الربيعي عدة أشكال سريرية يتظاهر بها، وهي:

- الشكل الجفني : يتظاهر بحليمات كبيرة في الملتحمة الجفنية العلوية بشكل الحجر المرصوف، بينها إفرازات خيطية مخاطية.

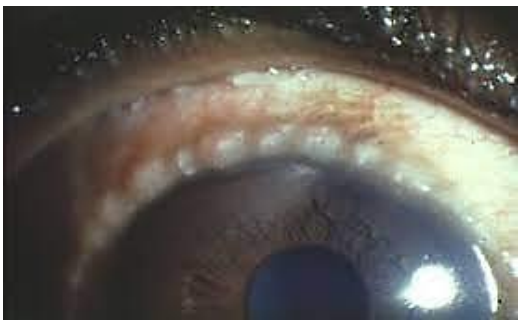

- الشكل الحوفي : يتظاهر بتسمك الملتحمة عند الحوف مع وجود عقيدات ضمنها تدعى بقع ترانتا ،وقد نشاهد سبالاً حوفياً علوياً.

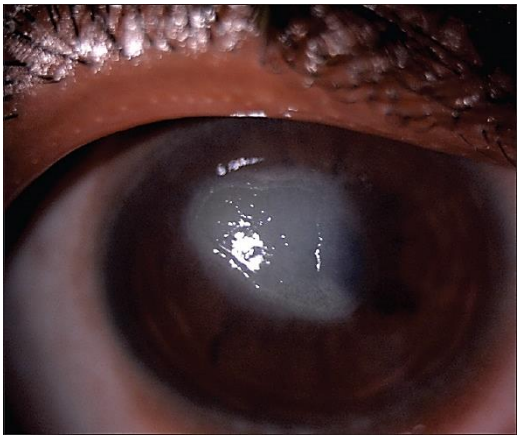

❖ اعتلال القرنية شائع، يتظاهر كالتهاب قرنية سطحي نقطي، مع تقرحات قرنية حوفية أو مركزية (التقرح الترسي shield ulceration) وهي هامة لأنها تهدد القدرة البصرية.

العلاج:

❖ في الهجمات الحادة : نعطي قطرة ستيروئيدات ومضادات الهيستامين مع وضع كمادات باردة على العين.

❖ أما بين الهجمات كروموغليكات الصوديوم.

❖ قد نلجأ للجراحة في حال وجود حليمات كبيرة، حيث نقوم باستئصالها جراحياً أو كيها بالتبريد.

❖ عند الأشخاص المؤهبين تكون الوقاية أفضل من العالج وذلك عن طريق حماية العين من العوامل الفيزيائية المخرشة كالهواء والغبار والأشعة فوق البنفسجية عن طريق ارتداء نظارة شمسية.

آفات الملتحمة التنكسية

الشحيمة

❖ شائعة لدى البالغين بعد سن الأربعين ، عادة ثنائية الجانب و غير عرضية ، تظهر على شكل مثلث أصفر متبارز تتجه قاعدته نحو الحوف ، تتوضع ضمن الفرجة الجفنية ، وتشيع في الناحية الأنسية للحوف.

❖ يزداد حجمها مع تقدم العمر لكنها لا تشكل تهديداً للقرنية، لهذا لا تعالج إلا في حال حدوث هجمة التهابية أو لأسباب تجميلية.

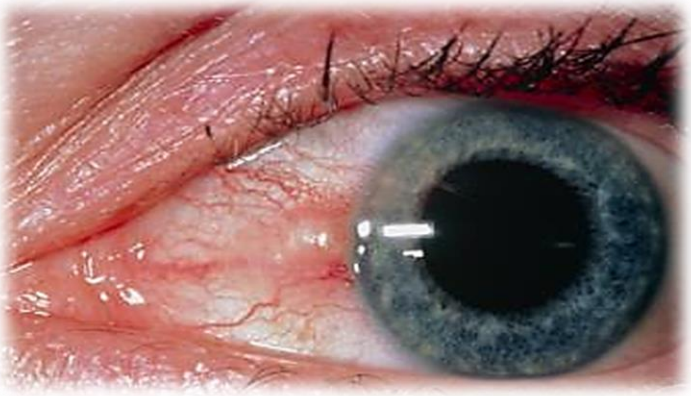

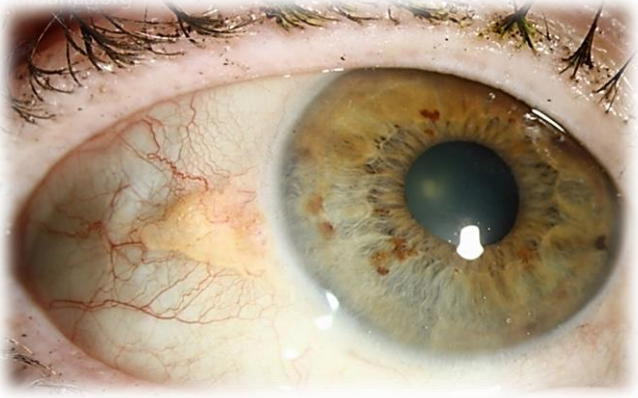

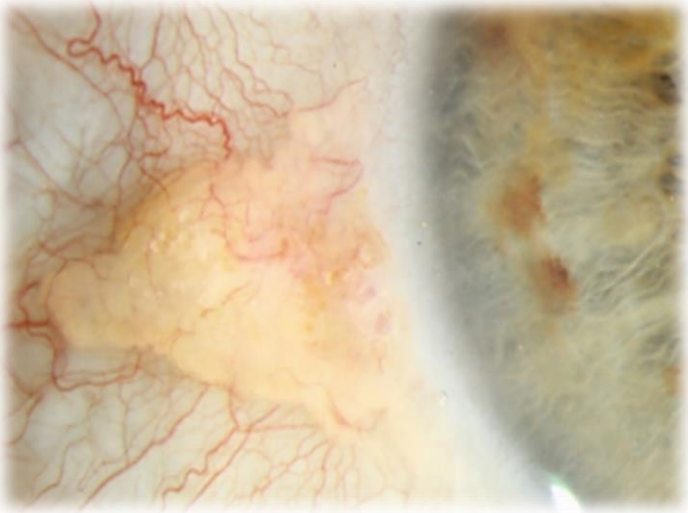



الظفرة

- ❖ هي نمو وعائي ليفي مثلثي تحت ظهاري تمتد على الحوف و القرنية.
- ❖ شائعة في بلادنا وغالباً ما تكون ثنائية الجانب.
- ❖ تتكون من:
  - رأس ملتصق بشدة بالقرنية عبر نسيج ليفي.
  - وجسم بشكل مروحة تمر فيه الأوعية باتجاه الرأس
- ❖ يُعتقد أنها ناجمة عن تخريش العين بشكل مستمر بالشمس والغبار والهواء؛ لذلك تشاهد بكثرة لدى المتعرضين للمخرشات، كما قد يوجد استعداد عائلي لها، وقد تمتد الظفرة لمركز القرنية مهددة البصر.
- ❖ تصنف الظفرة إلى متطورة وغير متطورة حسب لونها حيث:
  - يوحي وجود اللون الوردي أو البقع البيضاء بأنها متطورة.
  - أما اللون الصدفي يدل على أنها غير متطورة.
- ❖ قد تـؤدي الى تدني قدرة بصرية :
  - عن طريق احداث حرج بصربالضغط على القرنية.
  - عن طريق النمو و تغطية مركز القرنية.

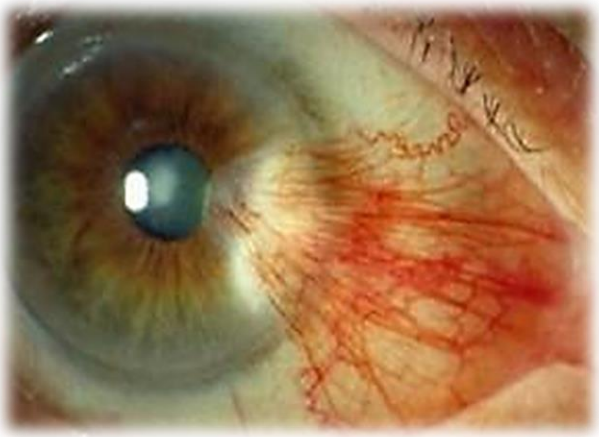

العلاج

عرضي: الابتعاد عن المخرشات - نظارات شمسية – شوطا قصيرا من ستيروئيد خفيف .

جراحي :

- عندما تصل الظفرة لمستوى الحدقة وبدأت تهدد البصر.
- إذا سببت حرج بصر شديد.
- استطباب تجميلي ولكن ينصح بالابتعاد عنه بسبب نكسها المتكرر.

حصيات الملتحمة

❖ افات مفرطة الانتشار اكثر ما تصيب المتقدمين في السن ، غالباً غير عرضية و اذا كانت عرضية : حس جسم اجنبي

العلامات:

ترسبات صغيرة كثير بيضاء مصفرة تحت ظهارية في الملتحمة الظفرية.

المعالجة :

اذا تعرت حصية عبر الظهارة و سببت تهيجا فيمكن ازالتها تحت التخدير الموضعي.

الكيسة الاحتباسية

❖ آفة شائعة جداً لا عرضية عادة ذات جدار رقيق تحوي سائلا رائقاً.

❖ معالجتها : اذا لزمت تكون بجرد ثقبها بالإبرة.

الكيسةالجلدانية dermoid

❖ ورم مدور صغير متبارز، لونه أبيض عاجي.

❖ أكثر شيوعاً عند الحوف السفلي الصدغي.

❖ قد ينمو على سطحه شعر وبداخله تشكلات غضروفية أو غدية.

❖ يمكن ان يحدث حرج بصر لأنه قد يندخل قليلاً في القرنية، ويعالج بالاستئصال الجراحي

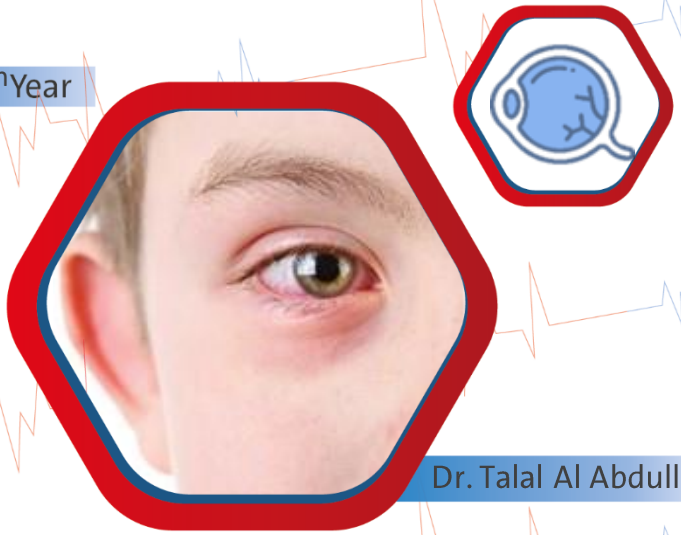

القرنية

نظري

Dr. Talal Al Abdullah

المحاضرة الثالثة 3

5

فهرس المحاضرة

لمحة تشريحية وفيزيولوجية

امراض القرنية الالتهابية

الشذوذات الولادية و الحثول في القرنية

لمحة تشريحية وفيزيولوجية

❖ تشكل القرنية السدس الأمامي من سطح غلاف كرة العين الليفي.

❖ تتألف من الأمام إلى الخلف:

- البطانة وتتمادى مع العنبة.
- غشاء ديسميه.
- اللحمة.
- طبقة بومان.
- الظهارة وتتمادى مع ظهارة الملتحمة عند الحوف (اللَّم).

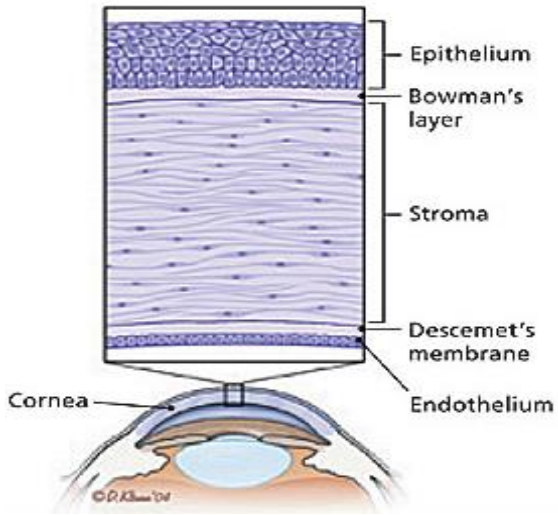

أبعادها:

- عند البالغين : القطر الشاقولي 10.5ملم، القطر الأفقي 11.5ملم.
- عند الأطفال : القطر الشاقولي 10ملم، القطر الأفقي 10.5ملم.
- وتضطرب هذه الأبعاد في:
  1. أمراض مكتسبة (الزرق الخلقي، وضمور العين).
  2. أمراض خلقية(صغر القرنية، والقرنية العرطلة).
- تتغذى القرنية من الحوف والخلط المائي وطبقة الدمع التي تغطيها من الأمام.
- وتتصف القرنية الطبيعية بالصفات التالية وأي خلل فيها سيؤدي إلى أمراض القرنية المختلفة وهي:

☒ اللمعان.
☒ الكروية.
☒ حس القرنية نفحصه بمنعكس القرنية
☒ الأبعاد الطبيعية للقرنية.
☒ الشفافية .

أمراض القرنية الالتهابية

التهاب القرنية الجرثومي

- يؤهب وجود خدش أو سحجة ظهارة القرنية لدخول العامل الممرض إلى القرنية، والذي قد يحدث بسبب التهاب الملتحمة أو التهاب حواف الأجفان، أو نتيجة كيس دمع متقيح.

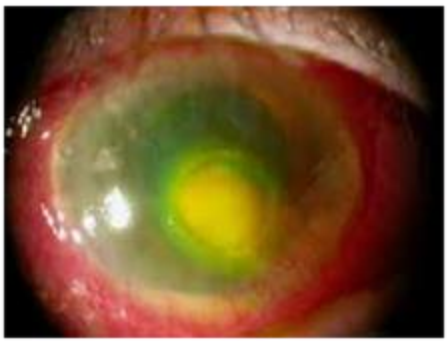

- يزداد عند استعمال العدسات اللاصقة والاستعمال المديد للصادات أو الكورتيكوستيروئيدات.
- يظهر مكان الالتهاب ارتشاح يمثل تجمع الخلايا الالتهابية الأتية من الشبكة الوعائي المحيطة بالقرنية كون القرنية لا تحوي أوعية.
- تلوين القرحة بواسطة الفلورسيئين يسمح بإيضاح المنطقة المعراة من الإبيثيليوم في القرنية.

صفات القرنية المرتشحة :

1) يكون لون الارتشاح رمادي أو أصفر وحوافه غير واضحة، كما يندخل بالقرنية الشفافة عبر منطقة ذات لون حليبي.
2) شكله قد يكون مدوراً أو بيضوياً.

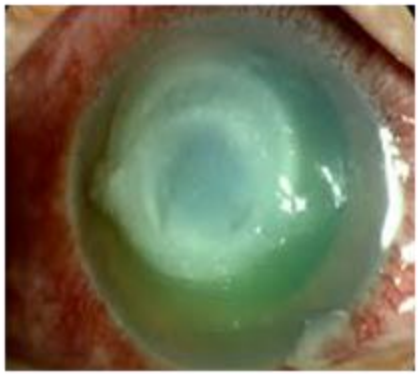

3) عمق الارتشاح يختلف من حالة لأخرى، وقد يكون محدوداً أو يشمل كل القرنية.

4) تفقد القرنية لمعانها في منطقة الارتشاح.

5) تتوسع الأوعية في الملتحمة بدرجات مختلفة حسب شدة الالتهاب وقد تتوذم الأجفان.

الأعراض

- ☒ الشعور بجسم أجنبي تحت الجفن العلوي.
- ☒ خوف من الضياء.
- ☒ دماع.
- ☒ مفرزات في حال ترافق مع التهاب ملتحمة.
- ☒ ألم مهم سريع البدء.
- ☒ تشنج أجفان.

اختلاطات القرحة القرنية

❖ إذا تقرحت القرنية واحتفرت حتى غشاء ديسميه فإنه يتقبب بشكل حويصل أسود في قعر القرحة وهي مرحلة خطيرة حيث تهدد بحدوث الانثقاب وخروج الخلط المائي من البيت الأمامي مما يؤدي اندفاع العدسة والقزحية للأمام مع ضحالة بيت أمامي.

❖ يمكن أن تظهر سوية قيحية في البيت الأمامي قبل انثقاب القرحة وتكون هذه السوية عقيمة.

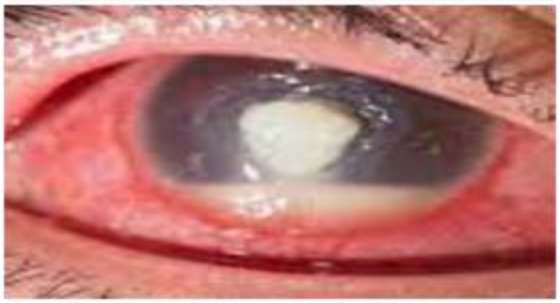

❖ تحوي حواف القرحة الجرثومية على العامل الممرض لذلك نأخذ المسحة للزرع منها.

❖ فيحدث لدينا ناسور القرنية أو تفتق القزحية.

❖ قد يتطور الأمر إلى النزف داخل العين أو التهاب العين الشامل.

❖ يترافق شفاء القرحة باكتساء البشرة تدريجياً مع ظهور أوعية حديثة التشكل عليها، فيبدأ تشكل ندبة بالقرنية.

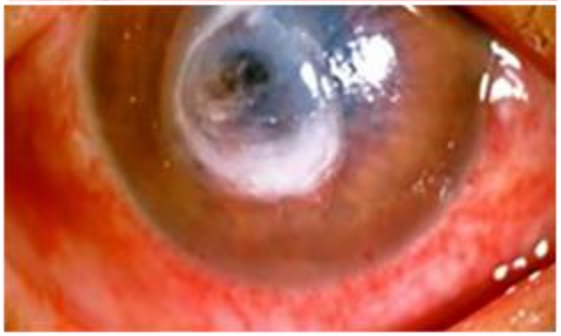

العلاج

☒ قطرات ومراهم صادات واسعة الطيف أو **قطرات مقواة** مع مسكنات الألم (شالات الجسم الهدبي)

☒ قد تستعمل عدسات لاصقة طرية ولاصق حيوي في حالات التهديد بالانثقاب.

التهابات القرنية بالحمات الراشحة

التهاب القرنية بالحلأ البسيط

- يعد التهاب القرنية بالحلأ البسيط أهم أسباب التهاب القرنية وأشيعها، ويتصف بالصفات العامة التالية:
- أحادي الجانب غالباً.
- يلي أمراضًا عامة مضعفة للمناعة أو بعد التعرض للرضوض.
- ناكس.
- يترافق بنقص حس قرنية لذا أعراضه أخف من الجرثومي .
- ويقسم الالتهاب بالحلأ البسيط إلى سطحي أو عميق (قرصي).

التهابات القرنية السطحية بالحلأ البسيط:

❖ يقسم إلى ثلاثة أشكال لكل منها صفات معينة يبينها الجدول التالي:

الشكل البشروي النقطي	• اول الإصابات حيث تظهر حويصلات دقيقة على بشرة القرنية إما أن تشفى أو تتحول إلى الشكل التغصني.
الشكل التغصني	• أشيع الاشكال وحيد الجانب وناكس. • تتجمع الحويصلات في شكل مميز{اغصان الأشجار}. • تترافق بنقص حس قرني ودماع وخوف من الضياء واحتقان ملتحمة حول الحوف. • يساعد في التشخيص تلون القرحة بالفورسيئين. • القرحة بطيئة المسار تشفى بعد 3-4 أسابيع. • تترافق أحيانا بالتهاب قزحية وجسم هدبي.
الشكل الجغرافي	• زادت مصادفته في السنوات الأخيرة بسبب زيادة استعمال الستيروئيدات، الأمر الذي أدى لتحول الشكل النقطي او التغصني الى الشكل الجغرافي. • يسبب تخريب يصل للحمة القرنية. • له شكل غير منتظم على سطح القرنية. • تبدوالقرنية حول القرحةمتوذمة ومتسمكة. • تترافق الإصابة بالتهاب القزحية والجسم الهدبي. • مساره طويل مع بطء في الترميم وميل لظهور بؤر جديدة من الاتهاب مما يترك كثافات قرنيةتؤثر في القدرة البصرية.

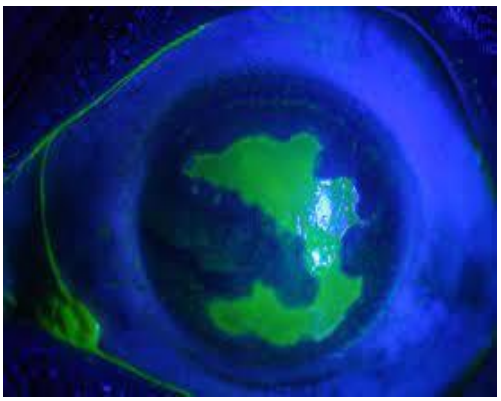

التهابات القرنية العميقة (القرصية)بالحلأ البسيط Disciform :

- ❑ تتميز بوذمة الابثليوم في القسم المركزي من القرنية وتمتد لتشمل اللحمة.
- ❑ يظهر ارتشاح مدور أبيض رمادي، في مركزه بقعة بيضاء كثيفة حيث تكون القرنية متسمكة تحتها، وطبيعية في الأقسام الأخرى.
- ❑ حلقة ويسلي (wessely) ترسبات في اللحمة محيطة لمكان الاصابة.
- ❑ يظهر التهاب القزحية والجسم الهدبي دائماً في هذه الحالة.

علاج الحلأ البسيط

- ✓ أسيكلوفير مرهم.
- ✓ لا يجوز استعمال الستيروئيدات خوفاً من تحول الشكل المتغصن للشكل الجغرافي.
- ✓ الشكل القرصي مشاركة الأسيكلوفير مع ستيروئيد.

الحلأ النطاقي (داء المنطقة العيني)

- ❖ سببه حمة راشحة تشبه حمة الحماق، ذات ولع خاص بعقدة غاسر وشعب العصب مثلث التوائم.
- ❖ تبدأ الإصابة بألم شديد على مسار العصب مثلث التوائم، ثم تظهر حويصلات على جلد الجبهة والأجفان والقرنية لا تتجاوز الخط المتوسط.
- ❖ يزول الألم بزوال الحويصلات إلا أنه قد يستمر لمدة طويلة.
- ❖ قرحة تغصنية تنتهي تدريجيا بدون حويصلات.
- ❖ تعالج بالفلاسيكلوفير جهازي.

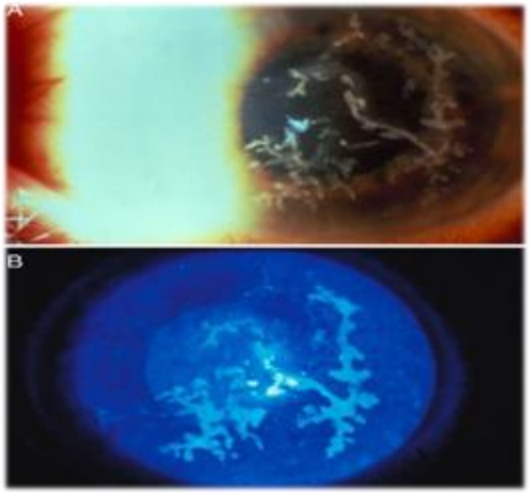

التهابات القرنية الفطرية

- زاد معدل حدوث الالتهابات الفطرية مع زيادة استعمال الصادات والستيروئيدات.
- تدخل الفطور الخيطية (كالرشاشيات الدخنية) من سحجة قرنية.
- أشيع الأسباب :رض عيني بمادة عضوية مثل الخشب أو النباتات.
- تظهر القرحة القرنية كزر أبيض ناتئ مسـطح حوافه ظاهرة والقرنية رمادية.

- تترافق بانصباب قيحي، وقد تنثقب في كثير من الأحيان.
- تشبه الى حد بعيد التهاب القرنية الجرثومي ولكن هنا تقدم الحالة أبطأ وأقل ألما.
- تعالج بالمطهرات الموضعية ومضادات فطور (natamicine)، وإنذارها سيء.

التهاب القرنية التغذوي العصبي

- يحدث عند إصابة العصب مثلث التوائم مما يسبب حدوث نقص إفراز الدمع مع فقد حس القرنية.
- الأمر الذي يؤدي إلى ارتشاح القرنية وتقرحها.
- العلاج : علاج السبب +ترطيب كثيف أو حماية العين بخياطة حواف الأجفان حتى يتم شفاء العصب.

التهاب القرنية التعرضي (عين الأرنب)

- يحدث بعد شلل العصب الوجهي (السابع)أو الجحوظ.
- يؤدي إلى عدم إغلاق العين بخاصة أثناء النوم مما يعرض القرنية للجفاف.
- العلاج : قطرات ومراهم معيضة عن الدمع لمنع التجفاف +يفضل خياطة حواف الأجفان الجزئية ريثما يشفى العصب أو يزول الجحوظ.

حلقة كايزر-فليشر

- تشاهد عند المصابين بداء ويلسون (مرضٌ وراثي نادر يتسبب في تراكم النحاس في الكبد، والدماغ، والأعضاء الحيوية). وتتكون من ترسبات النحاس.
- تتشكل حلقة بلون بني ذهبي أو أخضر عند الحوف في القسم المحيطي من غشاء ديسميه.
- لا تظهر بالضرورة عند جميع المصابين بداء ويلسون.
- لاتؤثر في القدرة البصرية.

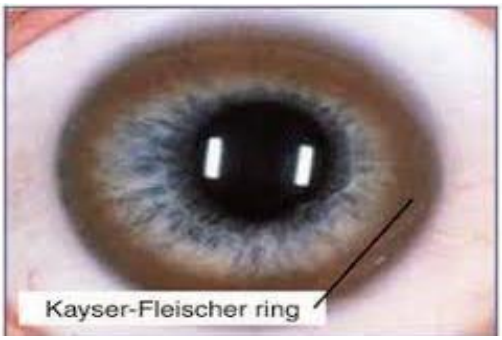

- تفيد في تشخيص فرط النحاس.
- **المعالجة** تكون بمعالجة السبب

الشذوذات الولادية و الحثول في القرنية

الشذوذات الولادية في القرنية

القرنية العرطلة (Megalocornea) :

- هي كبر خلقي غير مترقّ في حجم القرنية أكبر من 13ملم.
- ثنائية الجانب، وتصل نسبة المصابين من الذكور إلى 90٪.
- تنتقل بوراثة مرتبطة بالجنس، وقد تترافق مع حسر - بيت أمامي عميق – تحت خلع عدسة - زرق مفتوح الزاوية.
- كما أنهّا قد تترافق بأمراض جهازية كالشذوذات الهيكلية والتخلف العقلي وتناذر مارفان.
- **التشخيص التفريقي:** الزرق الولادي و الحسر العالي.

القرنية الصغيرة (microcornea):

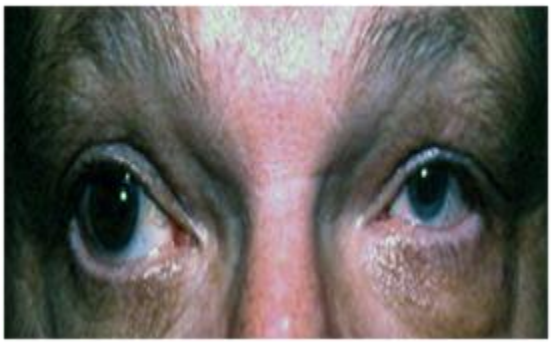

- يكون قطر القرنية أقل من 10مم.
- أحادية أو ثنائية الجانب .
- تترافق بمد البصر بسبب صغر القرنية وتسطحها وضعف قوتها الكاسرة.
- تترافق بنسبة مرتفعة من الزرق (مغلق الزاوية).
- قد تترافق بالساد أو نقص تنسج العصب البصري.
- **التشخيص التفريقي:** ضمور العين.

تصلب القرنية (sclerocornea)

- تفقد فيها القرنية شفافيتها فتصبح كالصلبة، وقد يشمل التصلب كل القرنية أو محيطها فقط.
- ثنائية الجانب في 90٪من الحالات.
- يكون الحوف غير واضح مع امتداد من أوعية الصلبة والملتحمة فوق القرنية.

حثول القرنية وتنكساتها

حثل الإندوتيليوم الوراثي الولادي (CHED)

- ❑ تكون القرنية هنا بيضاء مزرقة، وثنائية الجانب. بسبب غياب موضع أو معمم في البطانة القرنية تترافق بوذمة في القرنية وبرأرأة أحياناً.
- ❑ التشخيص التفريقي: (الزرق الولادي والرض الولادي)

القوس الشيخية

- ❑ أكثر تنكسات القرنية شيوعا
- ❑ هي عبارة عن قوس رمادي أو أصفر يظهر عند الحواف في القسم العلوي، وقد يمتد ليحيط بكل القرنية مشكلاً حلقة، ولا يكون لها تأثيرات في الرؤية.
- ❑ تصيب الرجال أكثر من النساء (يصاب ثلثي الرجال بعمر 40 الى 60 سنة)
- ❑ تكون القوس الشيخية ذات أهمية إذا ظهرت قبل الأربعين من العمر حيث يزداد احتمال وجود أمراض أوعية إكليلية.

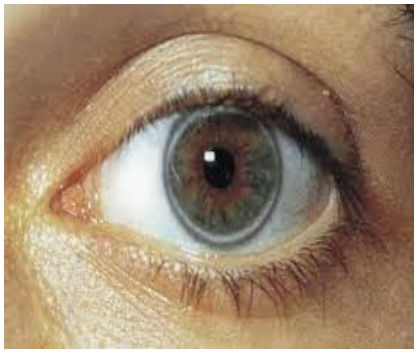

القرنية المخروطية

- هي إحدى الاستحالات في القرنية، ثنائية الجانب.
- يحدث فيها تمدد مخروطي مترقّ في القرنية مع ترقق في المركز على حساب لحمة القرنية.
- تظهر الأعراض في سن البلوغ حيث تتشوش الرؤية وتصبح العين حسيرة البصر مع اللابؤرية الشديدة (حرج البصر) والتي قد تتطور لتصبح حرجاً غير منتظم .
- من أهم عوامل الخطورة: الرمد الربيعي (فرك العين المستمر).
- الطبغرافيا القرنية هي الطريقة الأكثر حساسية لكشف القرنية المخروطية الباكرة جدا.

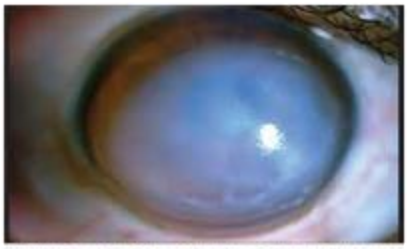

قد تظهر في المراحل المتقدمة :

- ندوب في القرنية
- تثنيات أو تمزق في غشاء ديسميه
- تظهر القرنية المخروطية بشكل واضح عند توجيه نظر المريض للأسفل مع رفع الجفن العلوي (علامة مانسون- Mark Manson)

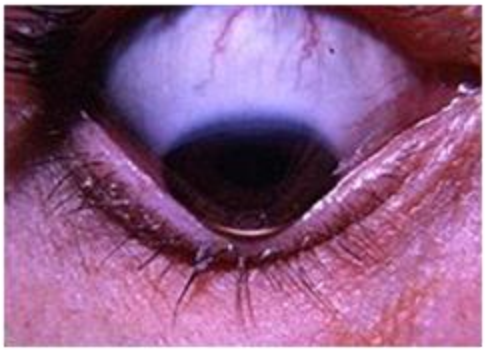

العلاج:

- تصحيح أسواء الانكسار بالنظارة للحالات البسيطة.
- عدسات لاصقة صلبة (تؤمن سطحا انكساريا منتظما).
- تصليب القرنية بالريبوفلافين (سماكة أكثر من 400 ميكرون).
- رأب القرنية الثاقب أو الصفائحي العميق وذلك بزرع طعم مأخوذ من عين شخص متوفي حديثاً.



انتهت المحاضرة :)

دون ملاحظاتك:

.....

.....

.....

.....

.....

.....

.....

.....

.....

.....

.....

.....

.....

.....

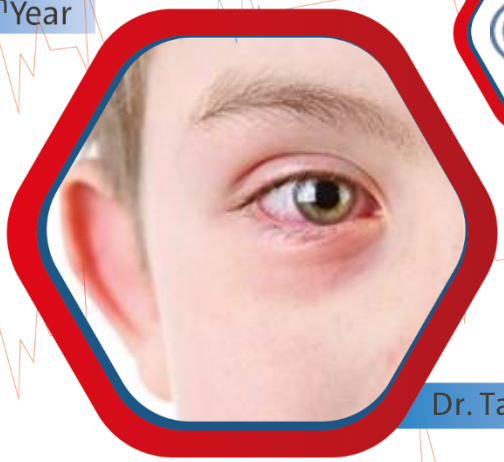

أمراض العنبة

نظري

Dr. Talal Al Abdullah

المحاضرة الرابعة 4

فهرس المحاضرة

لمحة تشريحية فيزيولوجية
الشذوذات الولادية للعنبة
التهاب العنبة
أورام العنبة

لمحة تشريحية فيزيولوجية

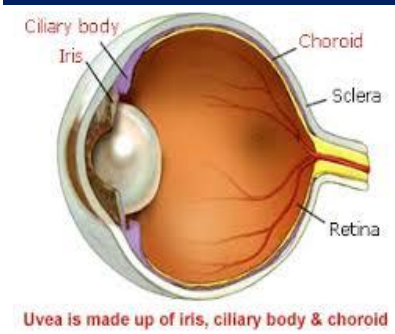

Uvea is made up of iris, ciliary body & choroid

❖ تتكون العنبة Uveitis من ثلاث مكونات هي:

- ✓ القزحية.
- ✓ الجسم الهدبي.
- ✓ المشيمية.

القزحية

- ❑ قطر القزحية 12 مم.
- ❑ قطر الحدقة من1 مم إلى 8 مم.

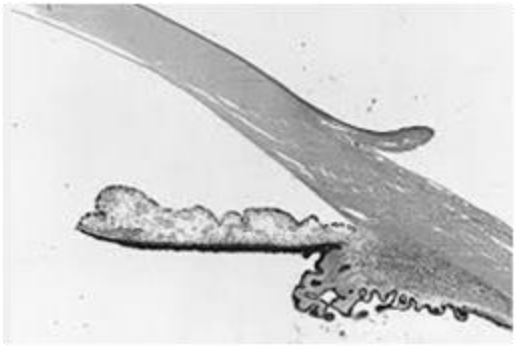

- تقسم الدائرة المِشرشرة القزحية **إلى قسمين:**

1) داخلي حدقي 2) خارجي هدبي

- **التعصيب:** ودي ونظير ودي وحسي
- **التروية الدموية:** الهدبية الخلفية الطويلة والهدبية الأمامية

الجسم الهدبي

- يتوضع الجسم الهدبي بين القزحية والمشيميّة، ويشكل الجسم الهدبي حلقة مغلقة عرضها 8 ملم، يرتكز في الأمام إلى مهماز الصلبة وتقع حدوده الخلفية عند الحافة المشرشرة للشبكية.
- يحتوي القسم الأمامي للجسم الهدبي الزوائد الهدبية (المنطقة المثناة)، بينما يكون قسمه الخلفي أملس ولا يحتوي زوائد هدبية (المنطقة الملساء).
- **التروية الدموية:** الدائرة الشريانية الكبرى للقزحية
- **التعصيب:** 3و5.

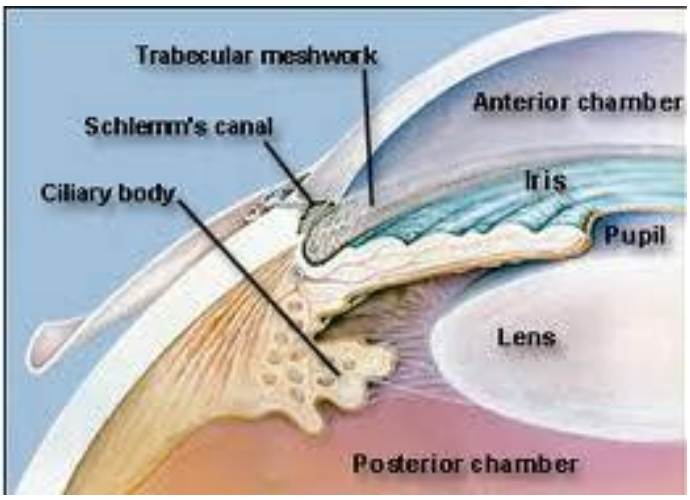

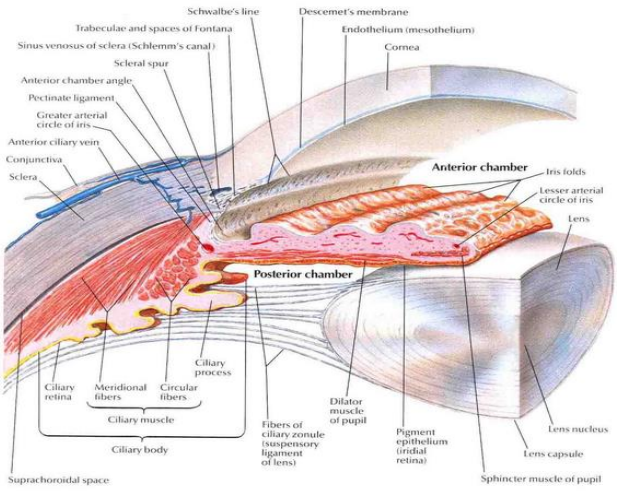

المشيمية

- تشكل المشيميّة القسم الخلفي للعنبة وتمتد من الحافّة المشرشرة للشبكية وحتى العصب البصري.
- وهي تتصل مع الصلبة بشكل وثيق حول العصب البصري.
- تبلغ سماكتها (2-4) ملم.

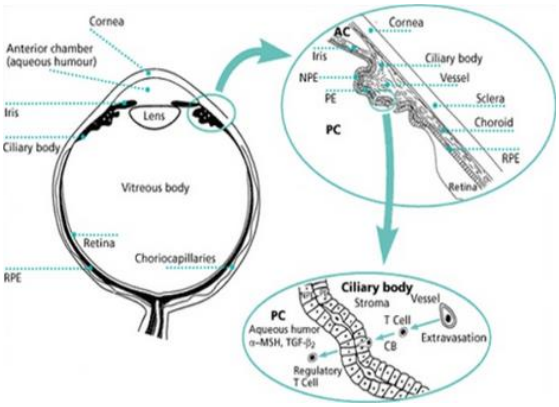

الشذوذات الولادية للعنبة

1) اختلاف لون القزحية بين العينين
2) اختلاف لون القزحية للعين نفسها
3) وحمات قزحية سليمة
4) تعدد الحدقة
5) فقد القزحية
6) بقاء الغشاء الحدقي
7) ثلامة العنبة
8) المهق
9) كيسات القزحية

اختلاف لون القزحية

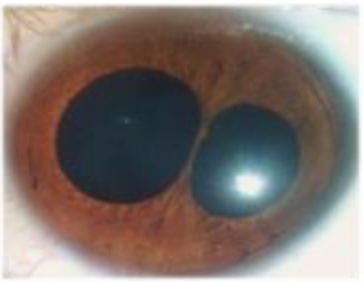

وحمات قزحية سليمة

مَرَّ النبيُّ صَلَّى اللّهُ عليه وسلَّمَ علَى رَجُلٍ، وهو يُعَاتِبُ أخَاهُ في الحَيَاءِ، يقولُ: إنَّكَ لَتستَحْيِي، حتَّى كَأنَّهُ يقولُ: قدْ أضَرَّ بكَ، فَقَالَ رَسولُ اللَّهِ صَلَّى اللّهُ عليه وسلَّمَ: دَعْهُ، فإنَّ الحَيَاءَ مِنَ الإيمَانِ.

كيسات القزحية

بقاء الغشاء الحدقي

- ينجم عن بقاء جزء من الغمد الوعائي الأمامي للعدسة، والذي يختفي عادةً قبل الولادة بفترة قصيرة، وتشاهد بقاياه بشكل خيوط دقيقة تمتد عبر الحدقة.
- يتميز عن الالتصاقات الخلفية الالتهابية بكونه دائماً تبدأ من الوجه الأمامي للقزحية.

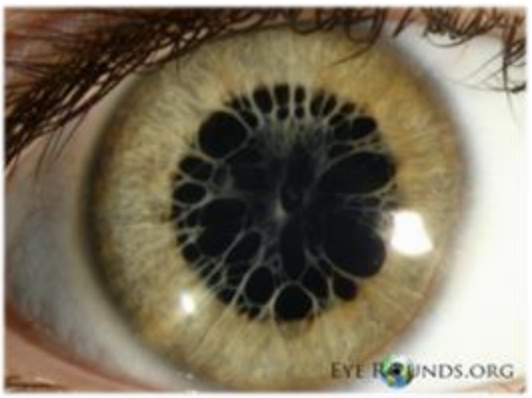

ثلامة العنبة

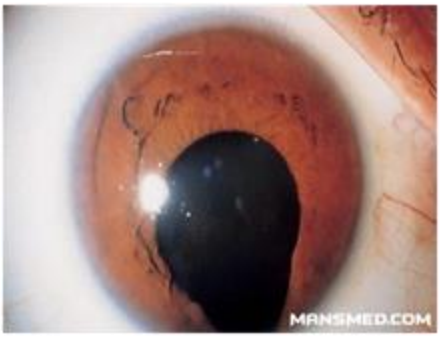

- وهي من أكثر الشذوذات الولادية شيوعاً في العين.
- تبدو ثلامة القزحية بشكل إجاصي ذروته للأسفل والأنسي، تمتد من حافة الحدقة باتجاه الجسم الهدبي، ويمكن أن تترافق مع ثلامة المشيميّة والشبكية وحليمة العصب البصري.
- وتترافق هذه الحالة مع عتمة في الساحة البصرية موافقة لمكان الثلامة الشبكية المشيميّة.

المهق albinism

- ينجم عن عيب في تطور الصباغ في الجسم
- له شكلان: عيني وجلدي عيني
- تبدو القزحية بلون زهري نتيجةً لغياب الصباغ التام ويترافق مع رأرأة وخوف من الضياء وتدني في القدرة البصرية،
- وبفحص قعر العين نرى الأوعية الشبكية والمشيميّة بشكل واضح.
- إلا أنّ الأكثر شيوعاً هو النقص الجزئي للصباغ، وهنا يمكن أن نشاهد درجات مختلفة من الصباغ في القزحية وقعر العين.

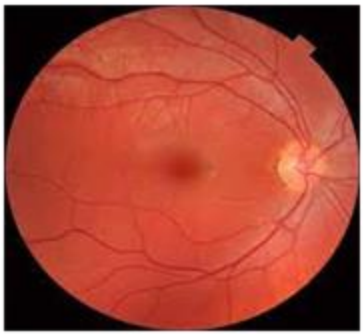

التهاب العنبة

أسباب التهاب العنبة الامامية

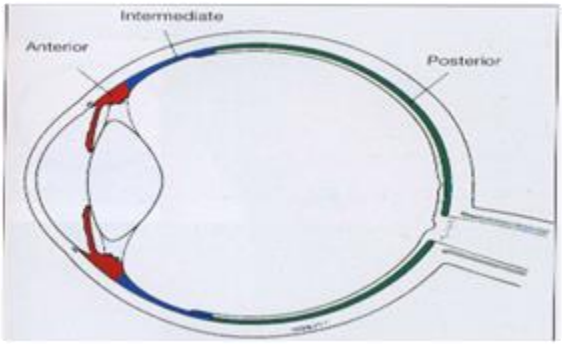

- مجهول السبب.
- المناعي المترافق مع HLAB27.
- التهاب المفاصل الرثواني الشبابي.
- المعوي كمرض كرون ومرض ويبل ومرض قرحة الأمعاء.
- فوكس.
- Herpes simplex keratouveitis
- Herpes zoster keratouveitis
- Ankylosing spondyl

- تناذر رايتر.
- السفلس.
- السلي.
- بعد زرع العدسة.
- الرضي.
- الهجمة الزرقية الهدبية.

أسباب التهاب العنبة الخلفية

A. التوكسوبلاسموز.
B. التهاب الأوعية الشبكية.
C. مجهول السبب.
D. داء النوسجات العيني histoplasmosiss .
E. داء السهميات toxocariasis.
F. CMV.
G. الزاحف.
H. اعتلال الأبيثيليوم الصباغي القرصي متعدد البؤر الحاد.
I. تنخر الشبكية الحاد.
J. الابيضاض الدموي واللمفوما leukemia,lymphoma.
K. داء المبيضات العيني candidiasis.

التهاب العنبة الأمامي

1. تقبض الحدقة.
2. وذمة القزحية.
3. تفاعل الحدقة للضوء بطيء.
4. احتقان هدبي مع احتقان اوعية الملتحمة.
5. عكر الخلط المائي وسوية قيحية.
6. ترسبات قرنية .
7. نقص الرؤية.
8. التصاقات خلفية.
9. زرق.

الالتصاقات الخلفية العنبة

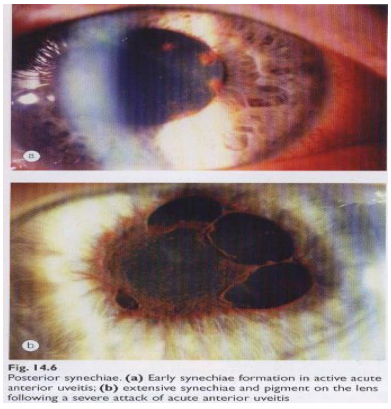

Fig. 14.6
Posterior synechiae. (a) Early synechiae formation in active acute anterior uveitis. (b) extensive synechiae and pigment on the lens following a severe attack of acute anterior uveitis

علامات التهاب العنبة

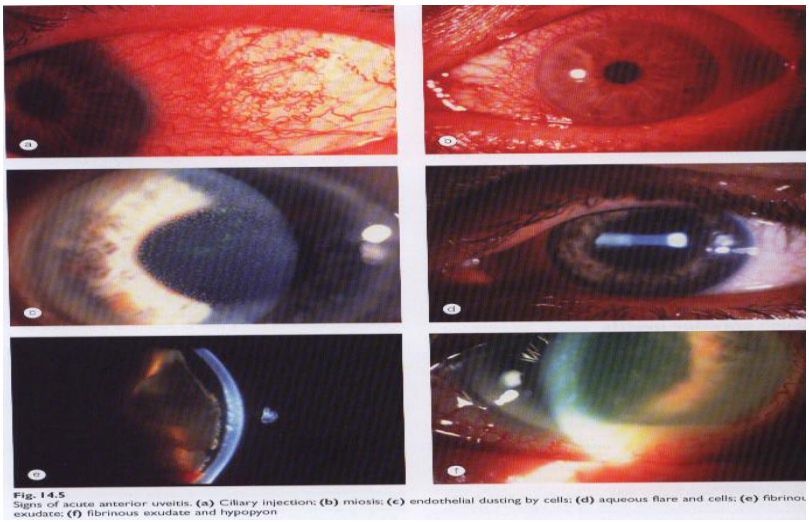

Fig. 14.5
Signs of acute anterior uveitis. (a) Ciliary injection; (b) miosis; (c) endothelial dusting by cells; (d) aqueous flare and cells; (e) fibrinou exudate; (f) fibrinous exudate and hypopyon

التهاب العنبة المتوسط

1. عكر في الزجاجي.
2. التصاقات خلفية.
3. تخرب الزوائد الهدبية مع نقص الإفراز وضمور العين.
4. انفصال شبكية .

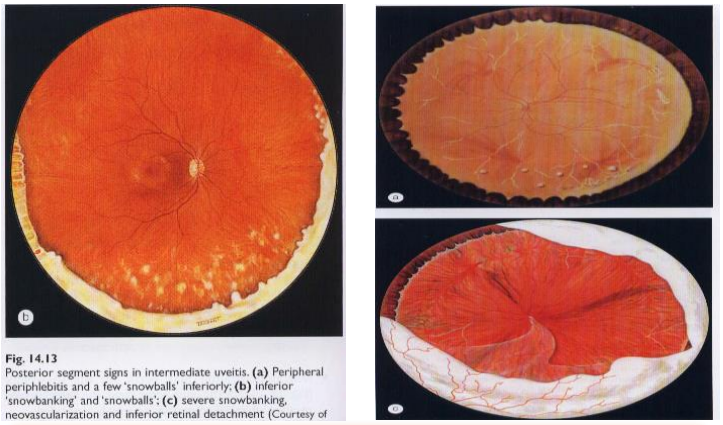
Fig. 14.13
Posterior segment signs in intermediate uveitis. (a) Peripheral periphlebitis and a few 'snowballs' inferiorly; (b) inferior 'snowbanking' and 'snowballs'; (c) severe snowbanking, neovascularization and inferior retinal detachment (Courtesy of

علامات القسم الخلفي لالتهاب العنبة المتوسط

التهاب العنبة الخلفي

1. عكر زجاجي (خلايا + كثافات + انفصال زجاجي خلفي).
2. التهاب الشبكية (يعطي الشبكية مظهراً غيميّاً أبيض يحجب الأوعية الشبكية).
3. التهاب الأوعية **يصيب غالباً الأوردة** وبشكل أقل الشرايين الشبكية.

Fig. 14.9
Signs of posterior uveitis. (a) Retinitis; (b) choroiditis; (c) active vasculitis; (d) old vasculitis

علامات التهاب العنبة الخلفي العنبي

العلاج

شالات المطابقة (الأتروبين- السيكلوبينتولات):

- ترخي القزحية والجسم الهدبي فتخفف الألم.
- تخفف الاحتقان الدموي.
- تمنع حدوث الالتصاقات الخلفية وتحرر الالتصاقات حديثة التشكل.

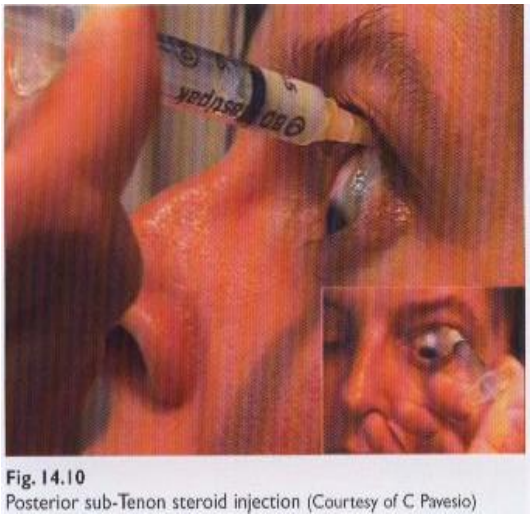
Fig. 14.10
Posterior sub-Tenon steroid injection (Courtesy of C Pavesio)

الستيروئيدات:

- موضعي – حقن تحت تينون – جهازي .

العوامل المثبطة للمناعة:

- الأزاثيوبرين – المثوتركسات- السيكلوسبورين.

التهاب العنبة القيحي والتهاب العين الشامل

- الجروح النافذة وبعد العمليات الجراحية.
- المكورات الرئوية أو العقدية أو العنقودية أو الإشريكية الكولونية أو العصيات الزرقاء أو المطثية الولشية أو الفطور.

الأعراض والعلامات

- يتظاهر التهاب العنبة القيحي والشامل بألم شديد وتدني شديد بالقدرة البصرية.

العلامات:

- وذمة أجفان واحتقان ملتحمة ومفرزات قيحية.
- وذمة قرنية.
- عكر وسوية قيحية بالبيت الأمامي.
- عكر شديد بالخلط الزجاجي.

العلاج

- شالّات مطابقة
- حقن صادات ضمن الزجاجي
- قطع زجاجي خلفي

بعض الأشكال الخاصة لالتهاب العنبة

- التوكسوبلازموز
- التهاب العنبة السلي
- داء بهجت
- التهاب العين الودي
- تناذر فوكس
- الحلأ النطاقي

الحلأ النطاقي herpes zoster

- إصابة ذروة الأنف (علامة Hutchinson)
- حيث تتعصب ذروة الأنف بالعصب الأنفي الخارجي (الفرع النهائي للعصب الأنفي الهدبي)

العلامات:

- نقص حس القرنية
- ترسّبات بطانة قرنية
- التصاقات خلفية
- ضمورات قزحية

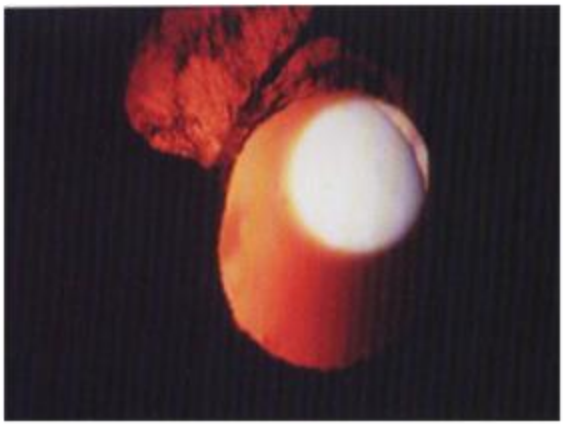

Fig. 14.40
Hutchinson sign in herpes zoster ophthalmicus

التوكسوبلازموز toxoplasmosis

- وسببه طفيلي، وتشكل القطط المنزلية مصدر هذا الإنتان، ويصيب الشبكية والمشيميّة.
- ويحدث الإنتان غالباً في المرحلة الجنينية بانتقاله عبر المشيمة من الأم المصابة.
- تتميز الإصابة بحدوث هجمات متكررة حادة من الالتهاب، تحدث غالباً ابتداء من حافة ندبة سابقة، وتترافق مع نتح ضمن الجسم الزجاجي، وتحدث هذه الهجمات نتيجة لتمزق الأكياس الحاوية على الشكل الناشط للطفيلي وتحرره، مما يؤدي إلى حدوث ارتكاس مناعي التهابي، يترافق مع منطقة تنخر واسعة في الشبكية.

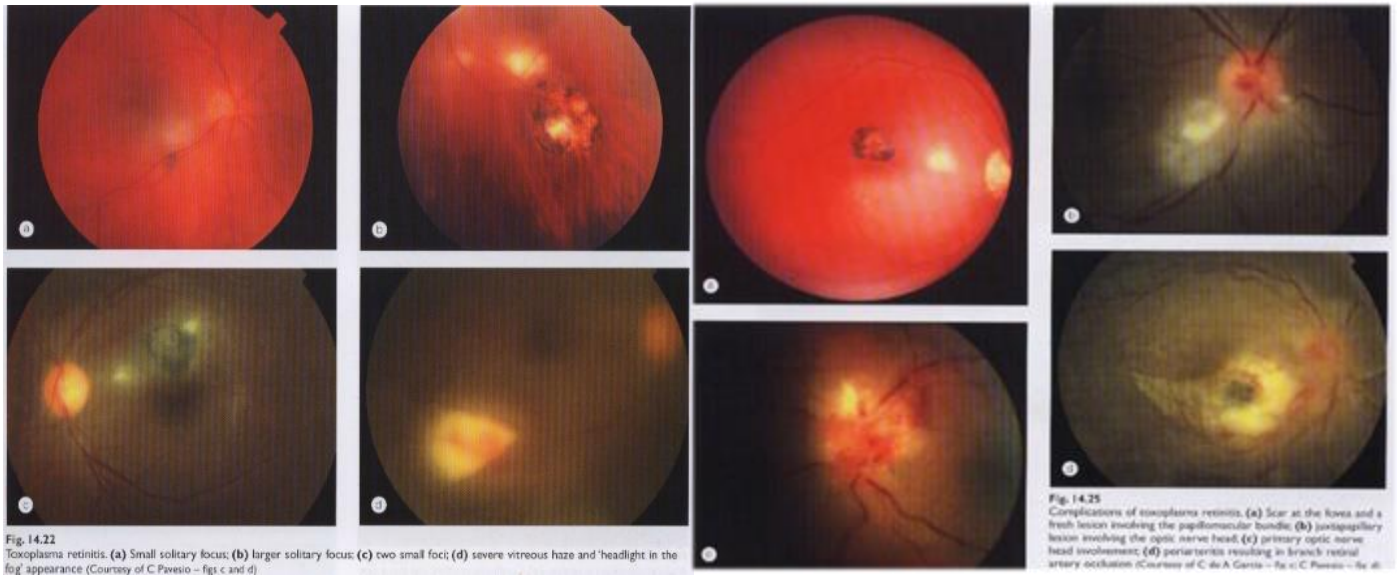

Fig. 14.22
Toxoplasma retinitis. (a) Small solitary focus; (b) larger solitary focus; (c) two small foci; (d) severe vitreous haze and 'headlight in the fog' appearance (Courtesy of C Pavesio – figs c and d)

Fig. 14.25
Complications of toxoplasma retinitis. (a) Scar at the fovea and a fresh lesion involving the papillomacular bundle; (b) juxtapapillary lesion involving the optic nerve head; (c) primary optic nerve head involvement; (d) periarteritis resulting in branch retinal artery occlusion (Courtesy of C de A Garcia – fig a; C Pavesio – fig d)

العلاج:

- لا تحتاج الآفات المحيطية للعلاج، أمّا الآفات التي يمكن أن تهدد القدرة البصرية فهي تحتاج لعلاج:
- باكتريم أو أزيترومايسين
- بردنيزولون

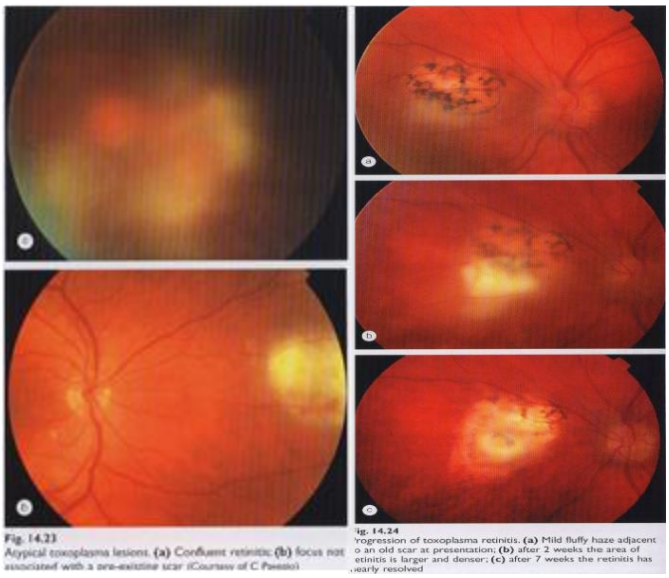

Fig. 14.23
Atypical toxoplasma lesions. (a) Confluent retinitis; (b) focus not associated with a pre-existing scar (Courtesy of C Pavesio)

Fig. 14.24
Progression of toxoplasma retinitis. (a) Mild fluffy haze adjacent to an old scar at presentation; (b) after 2 weeks the area of retinitis is larger and denser; (c) after 7 weeks the retinitis has nearly resolved

التهاب العين الودي Sympathetic Ophthalmia

- هو التهاب نادر شامل للعنبة، ويحدث بعد الأذية الرضيّة لإحدى العينين (الجروح النافذة – العمليات الجراحية).
- حيث يتلو هذه الأذية التهاب العنبة للعين الأخرى (5أيام – 66 يوم).

داء بهجت Behcet's disease

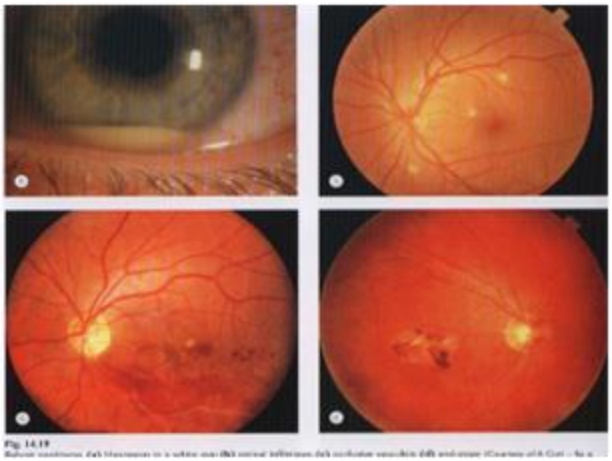

- يتميز بالتهاب عنبة أمامي وخلفي ثنائي الجانب غالباً، ويترافق مع سوية قيحية في الغرفة الأمامية، وتكون إصابة القسم الخلفي للعنبة أكثر شيوعاً من القسم الأمامي.
- وتتظاهر بالتهاب الأوعية الشبكية (التهاب الشرايين الساد والتهاب ما حول الوريد)، ووذمة اللطخة الصفراء، ومناطق موضعة من التنخر الشبكي، ونزوف شبكية واعتلال العصب البصري بنقص التروية، والتهاب الجسم الزجاجي.
- ويترافق التهاب العنبة في داء بهجت مع آفات تقرحية في الفم، ومخاطية الجهاز التناسلي.
- ويتكرر بشكل دوري بهجمات شديدة تؤدي في النهاية إلى نقص شديد في القدرة البصرية، أو فقد البصر بسبب اعتلال العصب البصري بنقص التروية، واعتلال الشبكية.

العلاج:

- الستيروئيدات ومثبطات المناعة والكولشيسين

التهاب العنبة لفوكس Fuchs uveitis syndrome

- هو التهاب عنبة أمامي مزمن أحادي الجانب غالباً.
- التظاهر:
  - ✓ تباين لون العينين.
  - ✓ ترسبات قرنية نموذجية.
  - ✓ أوعية دقيقة شعرية في زاوية البيت الأمامي.
  - ✓ تشوش تدريجي في الرؤية تال لتشكل الساد.
  - ✓ ضمورات قزحية .

Fig. 14.61
Heterochromia iridis and mature left cataract in Fuchs uveitis syndrome

العلاج

- ✓ الحقن تحت تينون .
- ✓ استخراج الساد.
- ✓ قطع الزجاجي في حال تكثف الزجاجي الشديد.

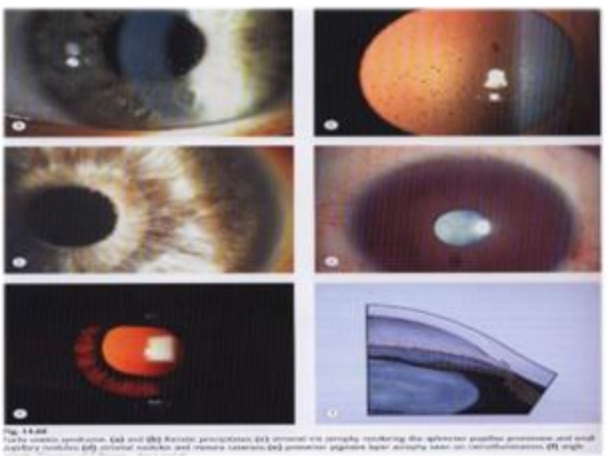

أورام العنبة

الوحمات القزحية

- سليمة وشائعة.
- مصطبغة غير مرتفعة.
- غير موعاة.
- تتوضع في الطبقات السطحية.

ورم القزحية القتاميني الخبيث

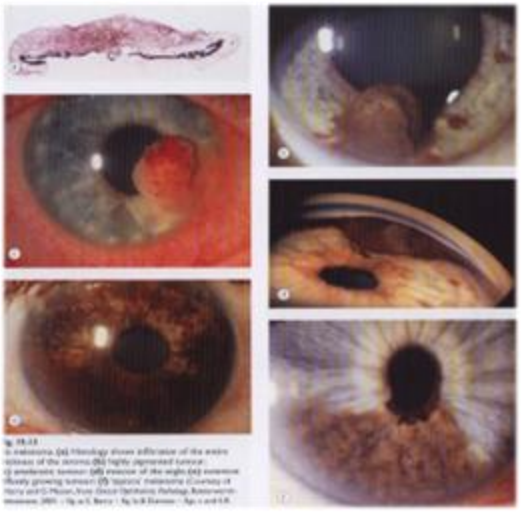

- 40- 50 سنة.
- عقيدة وحيدة مصطبغة أو غير مصطبغة تؤدي إلى:
  - ✓ شتر العنبة.
  - ✓ تشوه الحدقة.
  - ✓ تشكل اوعية حديثة.
  - ✓ ازدياد حجم الورم.
  - ✓ زرق.

أورام الجسم الهدبي

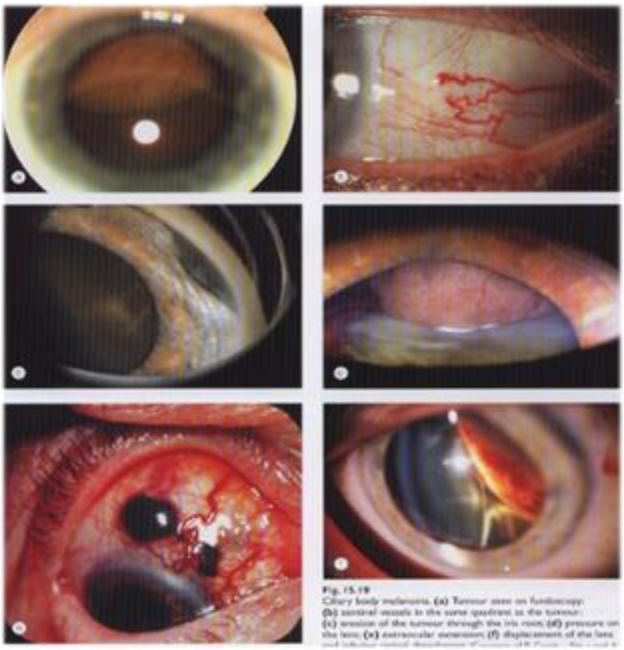

- الورم القيتاميني الخبيث :
  - ✓ يضغط العدسة.
  - ✓ توسع الأوعية فوق الصلبة.
  - ✓ انتشار للأمام .
  - ✓ انتشار للخلف.

أورام المشيمية

الوحمات المشيمية

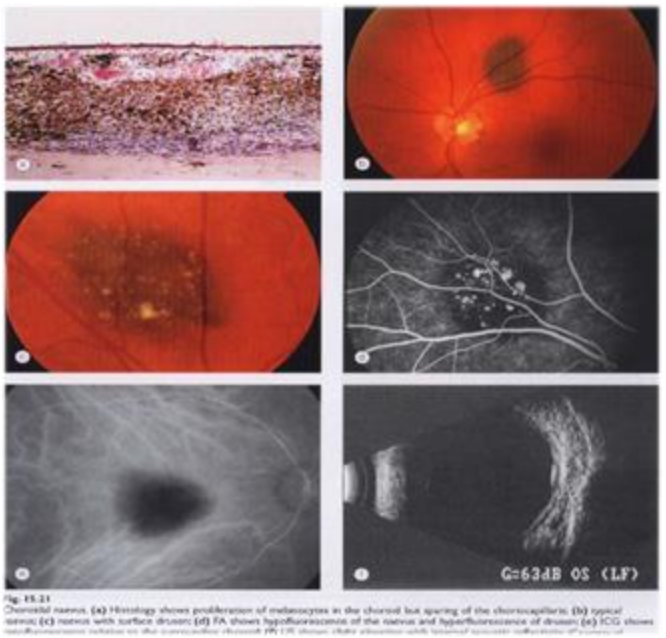

- ❑ مسطحة.
- ❑ شكلها بيضوي أو دائري.
- ❑ لونها رمادي.
- ❑ قطرها 3-5 مم وبعضها 10مم.
- ❑ ممكن أن تتحول إلى ورم قيتاميني خبيث.
- ❑ العلامات التي تدل على استحالة هذه الوحمات نحو الخباثة هي:
  - ✓ رؤية شرر ضوئي.
  - ✓ ارتفاع الآفة بشكل كروي.
  - ✓ تشكل انفصال شبكية مصلي واسع فوق الآفة.
  - ✓ ازدياد الحجم الموثّق بتصوير قعر العين المتكرر، والفحص بالأمواج فوق الصوتية.
  - ✓ تبدلات في الإبتليوم الصباغي على سطح الآفة.

الورم القيتاميني المشيمي الخبيث

- ❑ 50 سنة ويندر بعد 80.
- ❑ وحيد الجانب.
- ❑ يبدأ من الطبقات الخارجية للمشيمية.
- ❑ شكل الفطر.

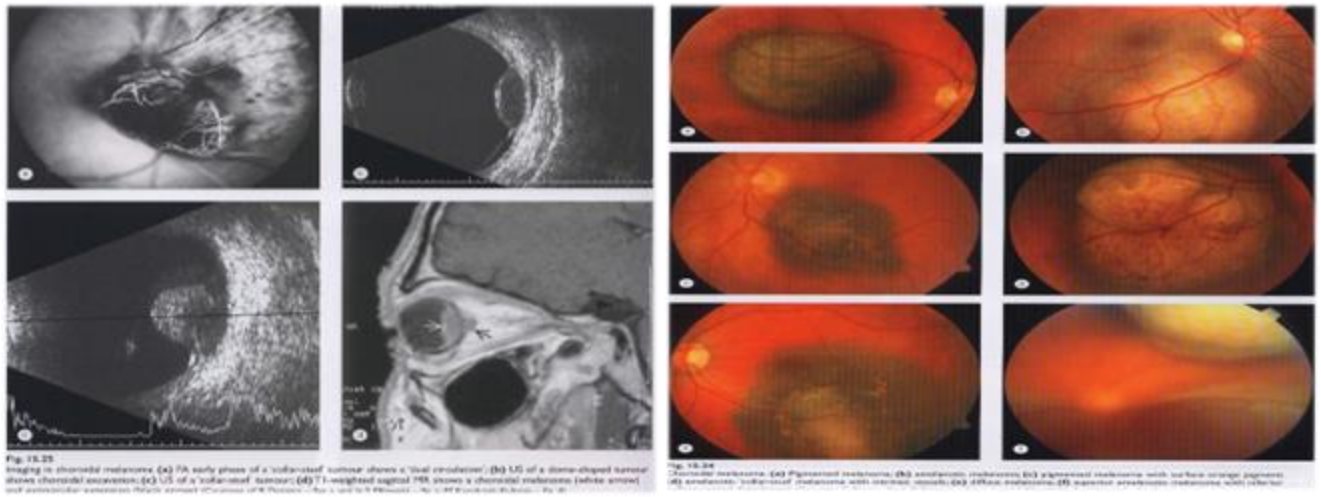

الورم الوعائي المشيمي

- ❑ يتوضع في القطب الخلفي.
- ❑ قد يترافق مع انفصال شبكية نتحي وتبدلات في RPE.
- ❑ لايحتاج الى علاج **إلا إذا** أدى إلى RD فيعالج بالليزر أو بالتجميد.

الأورام الانتقالية إلى المشيمية

- ❑ تتوضع غالباً في القطب الخلفي للعين.
- ❑ آفة وحيدة أو متعددة.
- ❑ قرصية أو بيضوية الشكل.
- ❑ لونها ضارب للبياض.
- ❑ **يجب** فحص العين الأخرى.
- ❑ استئصال العين **مضاد استطباب** إلا في حال كون العين مؤلمة.

انتهت المحاضرة :)

دون ملاحظاتك:

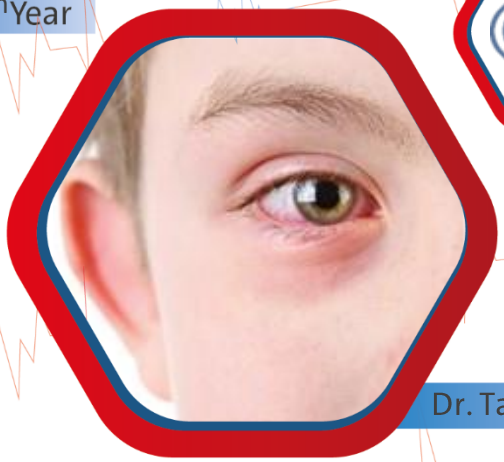

العينية

نظري

Dr. Talal Al Abdullah

المحاضرة الخامسة 5

5

فهرس المحاضرة

الخلط الزجاجي
تنكس مطر الذهب
العصب البصري

الخلط الزجاجي

لمحة تشريحية

- الخلط الزجاجي: مكون شفاف له قوام الجلّ، يملأ الحجرة الكبيرة لكرة العين، له التصاق شديد بقاعدة الزجاجي قرب الحافة المشرشرة للشبكية، والتصاق أقل شدة حول حليمة العصب البصري.
- وظيفته: وسط شفاف يساعد بإعطاء الشكل الكروي للعين.

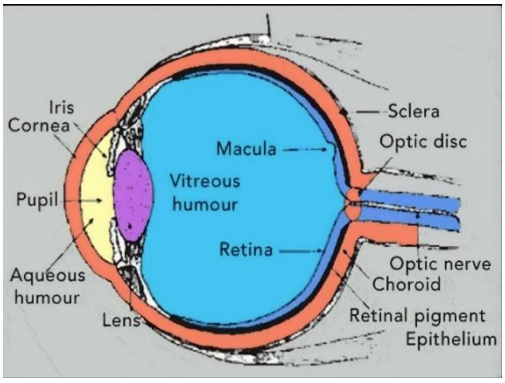

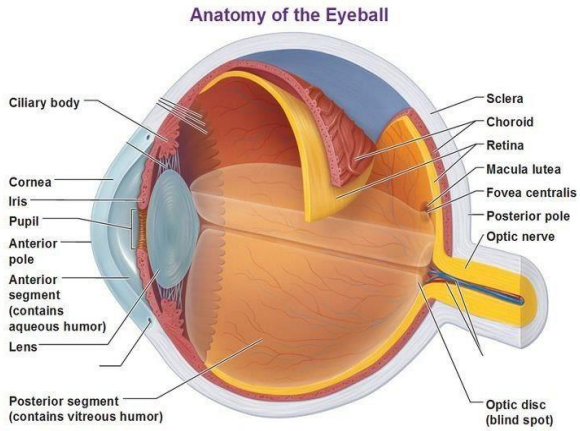

انفصال الزجاجي الخلفي (PVD)

- ينفصل في المنطقة حول حليمة العصب البصري، وعندما ينفصل تتشكل حلقة ليفية تسبب للمريض رؤية الذباب الطائر (هو أشيع سبب للذباب الطائر).

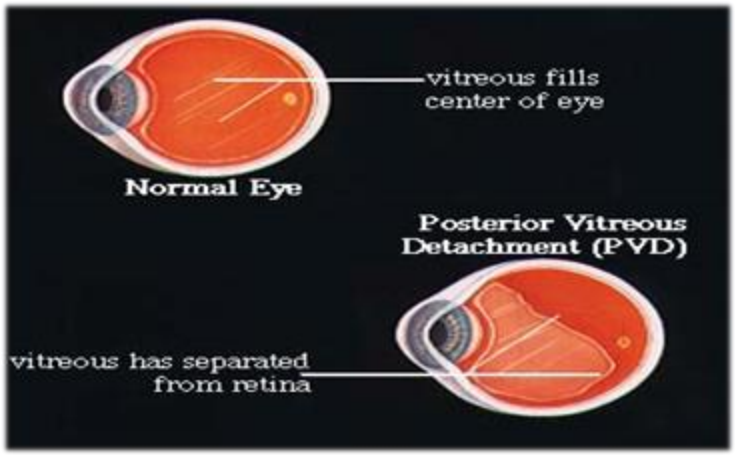

- **أشيع أسبابه:**
  1. التقدُّم بالعمر (نتيجة تميُّع الخلط الزجاجي).
  2. الحسر العالي.
  3. الرضوض.
  4. بعد العمليات الجراحية.

الصور (a&b) : انفصال زجاجي خلفي

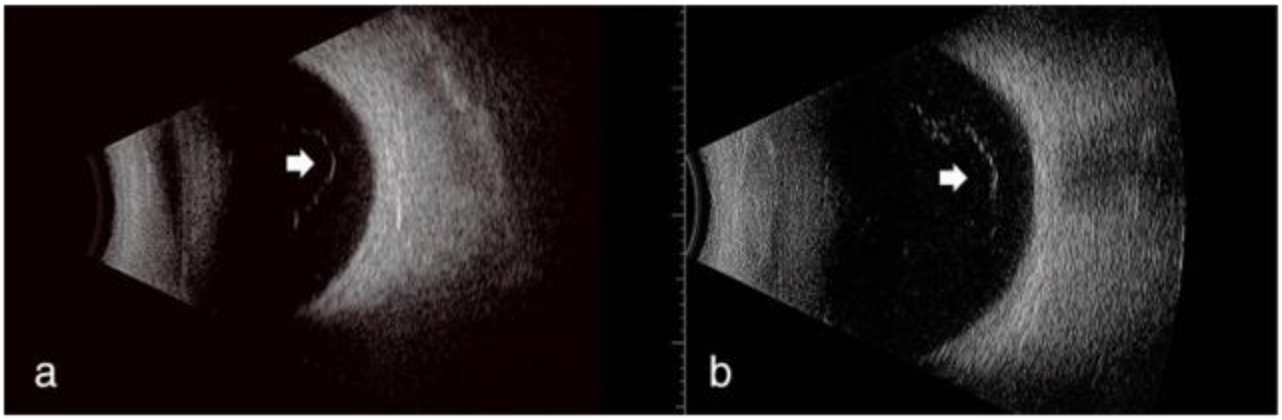

انفصال المشيمية (شكل الزهرة)

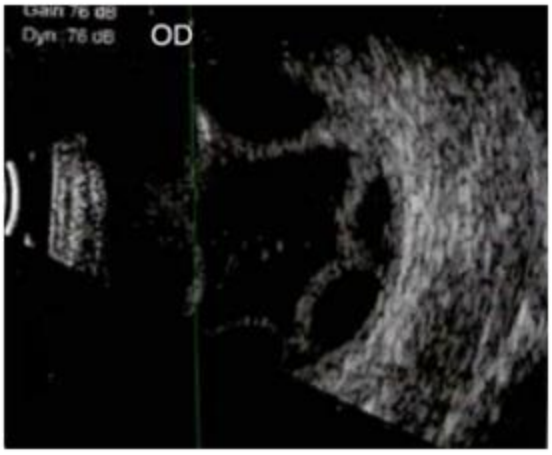

انفصال شبكية

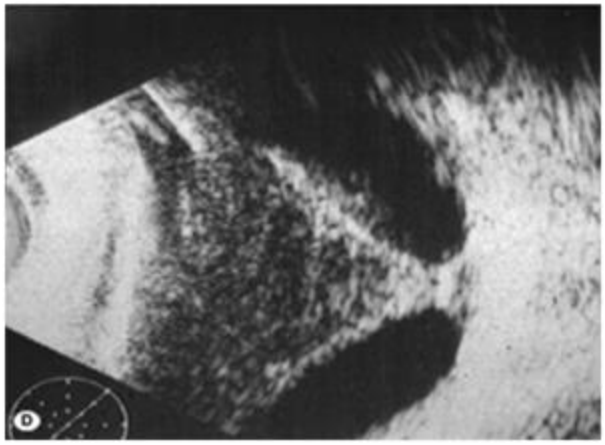

النزف الزجاجي

أسبابه:

1) الرضوض.
2) اعتلال الشبكية المنمّي (يحدث اقفار ونتيجة لذلك تتشكل أوعية حديثة هشّة فيحدث النزف) على سبيل المثال (اعتلال الشبكية السكري، انسداد الوريد الشبكي، اعتلال الشبكية بالخلايا المنجلية، التهاب الاوعية)
3) انفصال الزجاجي الخلفي.

- يكون قعر العين غير منظر في حال وجود نزف زجاجي مهم.
- يسبب ذباب طائر اذا كان خفيف الشدة.
- تدني قدرة بصرية اذا كان شديد.
- العلاج: ذا كان سببه منمّي إقفاري، نعطي مضادات عامل نمو بطانة الأوعية الدموية (anti-VEGF)، في حال عدم التحسن نجري قطع زجاجي.

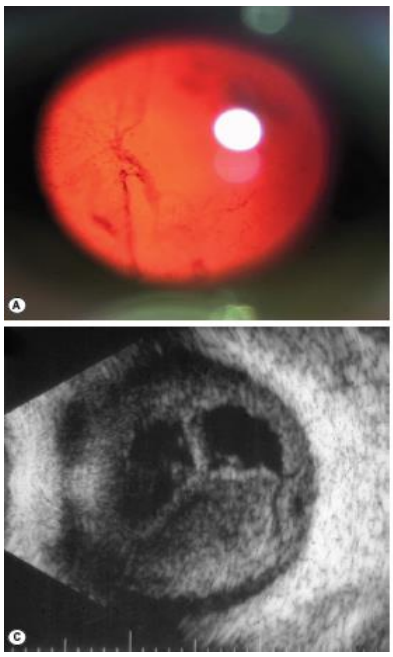

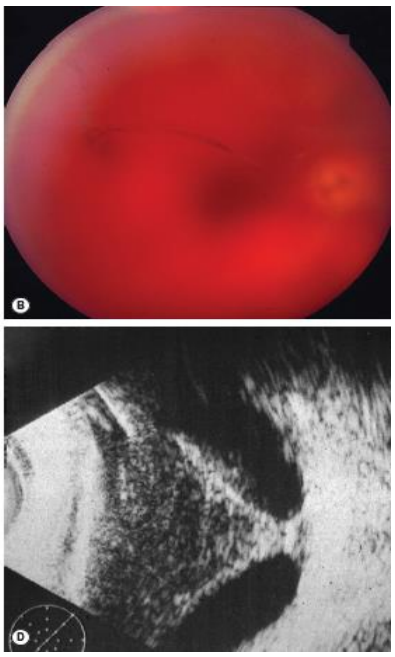

Table 17.1 Causes of vitreous haemorrhage

1. Acute posterior vitreous detachment associated either with a retinal tear or avulsion of a peripheral vessel
2. Proliferative retinopathies
   - Diabetic
   - Following retinal vein occlusion
   - Sickle cell disease
   - Eales disease
   - Vasculitis
3. Miscellaneous retinal disorders
   - Macroaneurysm
   - Telangiectasis
   - Capillary haemangioma
4. Trauma
   - Blunt
   - Penetrating
   - Iatrogenic
5. Systemic
   - Bleeding disorders
   - Terson syndrome

تنكس مطر الذهب

- تنكس مجهول السبب وحيد الجانب عادة شائع عند الذكور والسكريين.
- لا يؤثر عادة على القدرة البصرية، وغالبية المرضى الذين لديهم تدني قدرة بصرية يكون بسبب اعتلال الشبكية السكري.
- يعطي صدى مرتفع بالإيكو بسبب زيادة تركيز الكالسيوم.

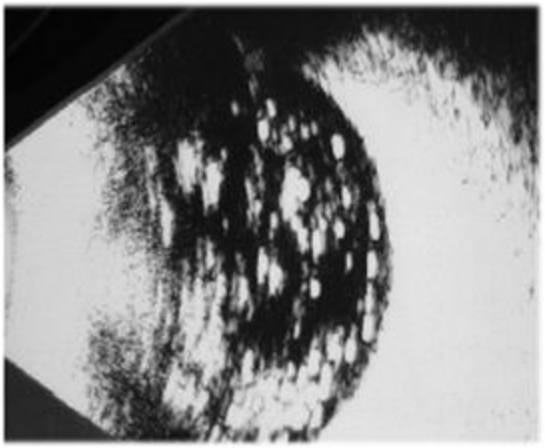



العصب البصري

لمحة تشريحية

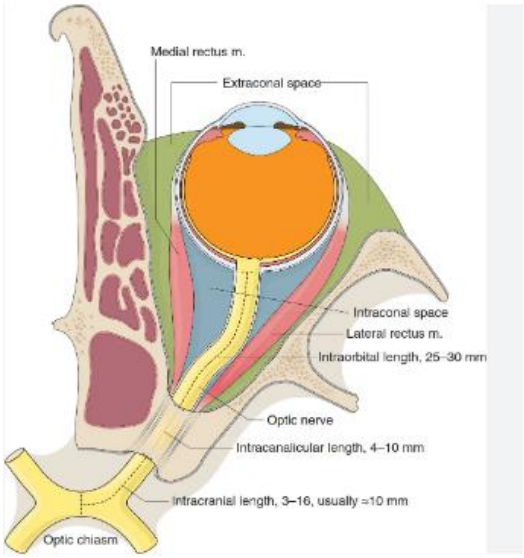

- يتشكل من تجمع الألياف العصبية على سطح الشبكية، تخرج الألياف عن طريق حليمة العصب البصري.
- له 4 أقسام:

1) ضمن المقلة: طوله 1 ملم، قطره 1.5ملم، له ثلاثة أجزاء: أمام الصفيحة المثقبة (يتروى من فروع صغيرة من الشريان الشبكي المركزي، وهو الذي نشاهده بتنظير قعر العين) وضمنها وخلفها(يتروى من الشرايين الهدبية الخلفية القصيرة).

2) ضمن الحجاج: يكون قطره أكبر لأن أليافه مغمدة بالنخاعين، طوله بين 25_30 ملم، أطول من المسافة بين المقلة والثقبة البصرية للسماح لكرة العين بحرية الحركة.

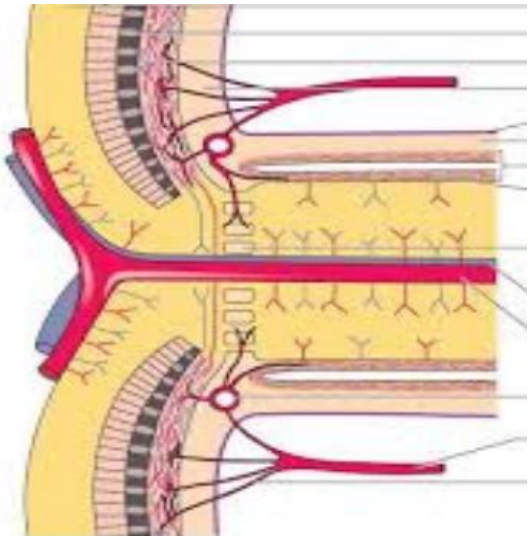

3) ضمن القناة: غير حرّ (الأم الجافية ملتصقة مع السمحاق العظمي، لذلك يكون ثابت في هذه المنطقة)، طوله 6ملم تقريباً.

4) ضمن القحف: طوله 10ملم تقريباً، ينتهي عند التصالب البصري.

الشذوذات الولادية في حليمة العصب البصري

ثلامة حليمة العصب البصري

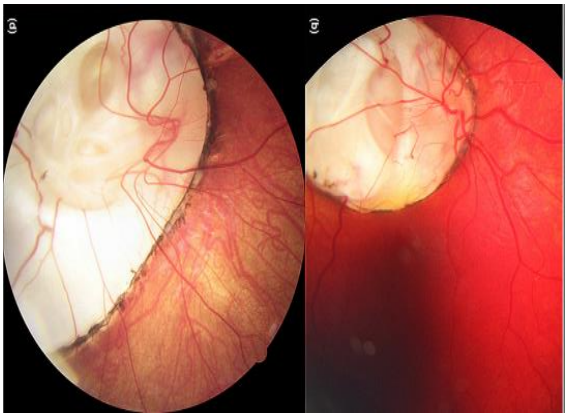

- تترافق مع ثلامة المشيمية والشبكية.

بقاء غمد النخاعين

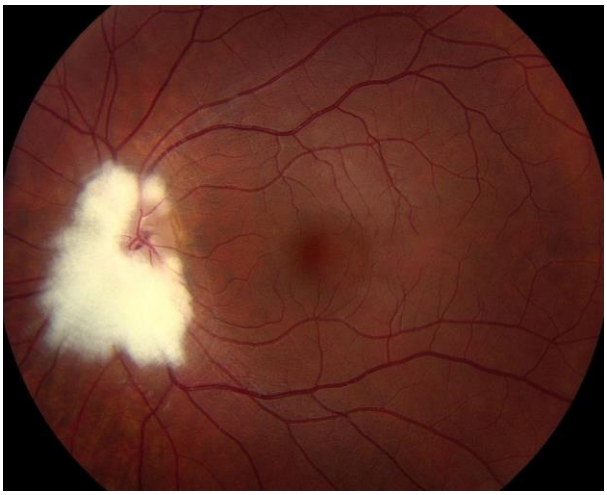

- في الحالة الطبيعية يتوقف غمد النخاعين عند الصفيحة المصفوية (الصفيحة المثقبة) وهي مكان خروج ألياف العصب البصري من العين عبر الصلبة.
- ولكن في بعض الحالات يجتاز النخاعين هذه الصفيحة ليصل إلى حليمة العصب البصري بشكل قطاع أبيض اللون.
- وقد يمتد إلى الشبكية بشكل قطاع أبيض واضح الحدود.
- عادة لا يؤثر في القدرة البصرية، لكنه قد يؤدي إلى اتساع البقعة العمياء.

أمراض العصب البصري

الأمراض الالتهابية في العصب البصري

التهاب العصب البصري خلف المقلة:

- **أسبابه:**
  - التصلب المتعدد (أشيع سبب).
  - التهاب السحايا والدماغ.
  - الأمراض بالحمات الراشحة.
  - الانسمامات العامة بالتبغ والكحول.
  - التهاب الجيوب الأنفية.
  - بعض الأمراض الوراثية الاستحالية كداء ليبر.
  - الرضوض.



- نلاحظ غياب التبدلات في قعر العين مما يجعل التشخيص يعتمد بشكل أساسي على التبدلات بوظيفة العين والتي تشمل: "الطبيب لا يرى والمريض لا يرى".
  - انخفاض القدرة البصرية.
  - العتمة المركزية.
  - خلل في رؤية الألوان.
- ويعود سبب هذه التبدلات إلى إصابة ألياف العصب البصري الآتية من اللطخة الصفراء.
- يلاحظ في بعض الحالات وجود ألم عند تحريك المقلة.
- **يأخذ الالتهاب شكلان:**
- حاد يتميز بالبدء السريع والهبوط الحاد في القدرة البصرية.
- مزمن يكون فيه ظهور وتراجع الأعراض بشكل أبطأ.

- يكون الإنذار أسوأ في الشكل المزمن، وذلك بسبب إصابة حزمة ألياف العصب البصري الصادرة عن اللطخة الصفراء.

الوذمة الركودية في العصب البصري

- تحدث بسبب ارتفاع التوتر داخل القحف كما في الحالات التالية:
- أورام وخراجات وأمهات الدم في الدماغ.
- التهاب سحايا.
- رضوض الجمجمة.
- أورام الحجاج الضاغطة على العصب البصري.
- تكون الأعراض قليلة أو معدومة، فنادراً ما يشكو المرضى من تشوش الرؤية كما في التهاب العصب البصري
- **ولكن قد يُلاحظ:**

- تشوشات عابرة في الرؤية تدوم لثوان، أو فقد الرؤية المؤقت الذي يزول تلقائياً.
- الأكثر شيوعاً هو الشكوى من الصداع فقط.

- ويبدي قعر العين صورة نموذجية؛ حيث تكون حليمة العصب البصري متوذمة متضخمة متبارزة إلى الأمام **حوافها غير واضحة** ، وتنحني الأوعية فوقها مشكلةً انثناءً واضحاً، كما تتلون الحليمة بلون رمادي زهري.

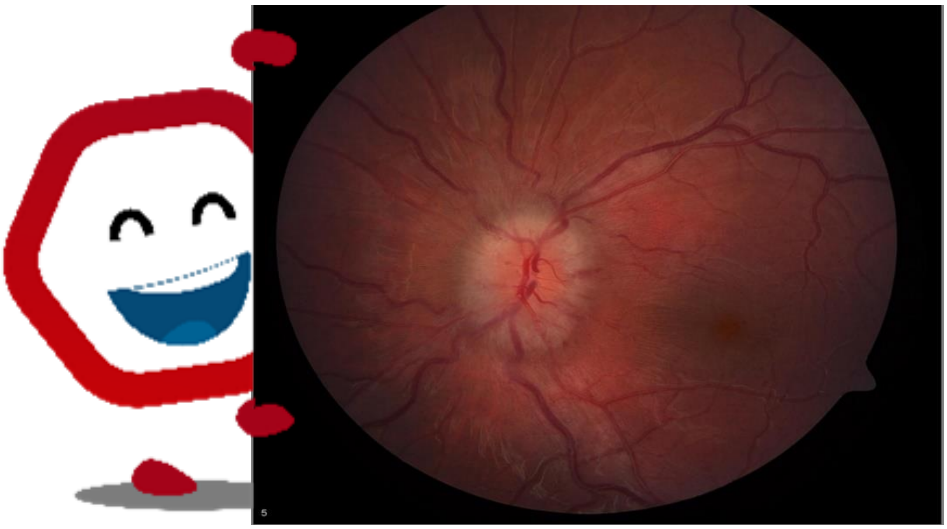

التهاب العصب البصري الإقفاري
(نقص التروية)

- يعود سببه إلى اضطراب الدوران الدموي في الأوعية المغذية للعصب البصري (الشرايين الهدبية الخلفية القصيرة).
- يحدث لدى المرضى بين 45 - 65 سنة، وبشكل خاص عند المسنين الذين يعانون من فرط الضغط الشرياني وتصلب الشرايين، وقد يظهر مرتبطاً بالتهاب الشرايين كالتهاب الشريان الصدغي.

- يتميز بالبدء المفاجئ، حيث تفقد الرؤية بضياع قطاع من الساحة البصرية، لذلك يقدم فحص الساحة الإبصارية معلومات هامة؛ إذ تظهر عتمة نصفية علوية أو سفلية في نقص التروية.
- ▪ يظهر في فحص قعر العين تودم حليمة العصب البصري مع عدم وضوح حوافها.

ضمور العصب البصري

- أسبابه عديدة جداً فأيّ أذية في العصب البصري قد تؤدي إلى ضموره، كالالتهابات والانضغاط والرضوض والتنكس والأورام والانسمامات.
- تتجلى الصورة السريرية من خلال:
  - شحوب الحليمة وتضيق أوعيتها الشديد.
  - وعندما يصل الضمور إلى ذروته تصبح الحليمة بيضاء اللون مائلة إلى الرمادي أو الزرقة حيث يقل فيها عدد الأوعية الدقيقة.
- ويقسم ضمور العصب البصرى إلى:
  - بدئي: مثل ضمور ليبر.
  - ثانوي: يحدث في المراحل المتأخرة لالتهاب العصب البصري أو الوذمة الركودية أو الإقفارية.
- في الضمور البدئي تكون حواف الحليمة واضحة ومحددة أكثر، أما في الضمور الثانوي فإن الحواف تكون غير واضحة نسبيا.

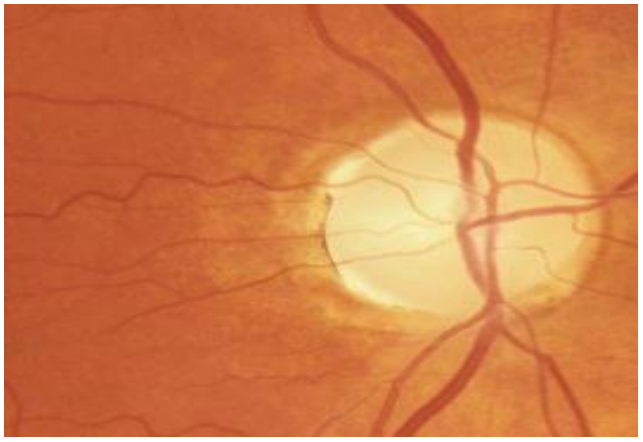

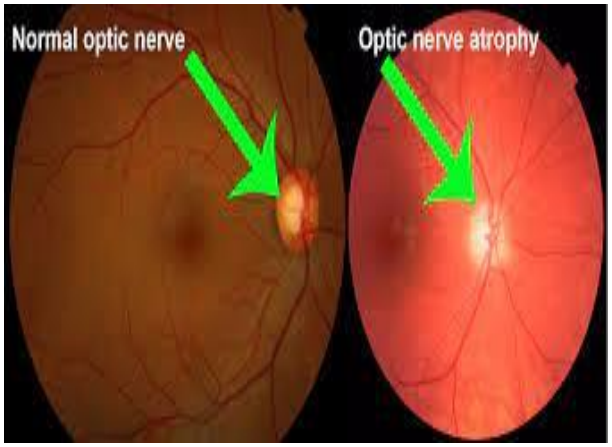

البراريق (الأجسام الهيالينية على حليمة العصب البصري) Drusen

- هي كتل مكورة صفراء شاحبة، شفافة بعض الشيء مركبة من مادة شبيهة بالهيالين (مادة كلسية).
- تعطي حواف الحليمة منظراً غير واضح لذا يجب تفريقها عن وذمة حليمة العصب البصرى:

الأجسام الهيالينية	وذمة الحليمة
تمر أوعية الحليمة فوق الأجسام الهيالينية	الأوعية تختفي تحت الوذمة جزئياً وتكون متسعة ومتعرجة وقد تظهر عليها بعض النزوف

- عادة لا تتأثر القدرة البصرية ولا الساحة البصرية في الأجسام الهيالينية.

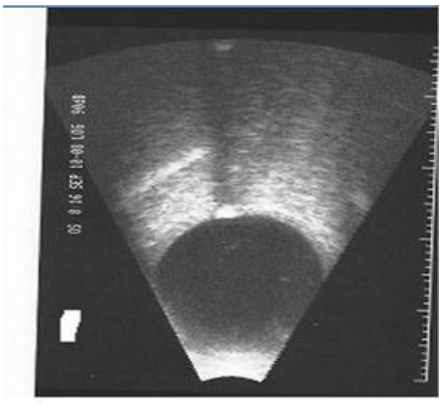

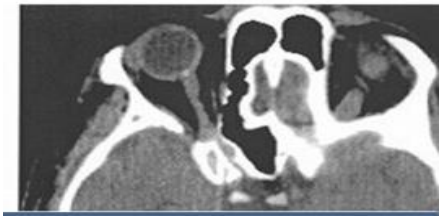

أورام العصب البصري

دبقوم العصب البصري (الورم الدبقي)

Optic nerve glioma

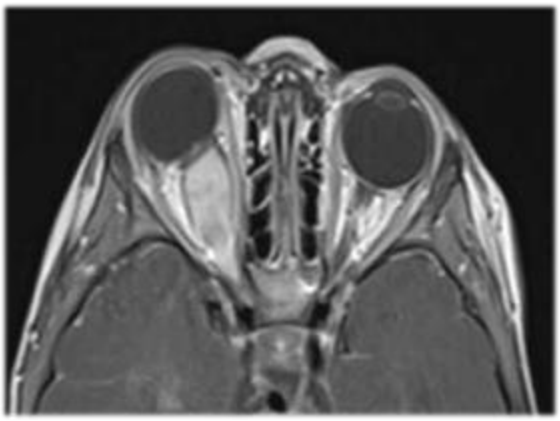

- ينمو على حساب الجزء الدبقي من نسيج العصب البصري.
- لا تخترق غلاف العصب البصري السحائي ولا تعطي انتقالات.
- يمكن ان تمتد موضعياً حتى تصل إلى التصالب البصري ومن ثم العصب البصري المقابل لذلك يمكن أن تؤدي إلى العمى وحتى الموت.
- يظهر الورم غالباً في الطفولة الباكرة رغم أنه يمكن أن يصيب الكبار

- أول العلامات الملاحظة يكون تشوش الرؤية وتبدلات الساحة البصرية.
- ويلاحظ كذلك جحوظ كرة العين الذي يزداد تدريجياً فتبدو العين مدفوعة إلى الأمام، ولا تندفع إلى الجانب فتبقى حرة الحركة في جميع الاتجاهات.
- يظهر في تنظير قعر العين:
  - وذمة ركودية وحيدة الجانب وهذا ما يميزها عن الوذمة الركودية بفرط التوتر داخل القحف.
  - أو ضمور العصب البصري.
- يكون الإنذار حسناً عند الأطفال وسيئاً عند الشباب ويعالج جراحياً.

الورم السحائي

optic nerve meningioma

- يتطور على حساب النسيج البشروي المتوضع بين الأم الجافية والأم العنكبوت.

العلامات :

1. اضراب وظيفة العصب البصري و وزمة قرص مزمة يعقبها ضمور.
2. تحويلات وعائية هدبية.
3. عيوب حركية حصارية .
4. جحوظ تال لانتشاره ضمن المخروط.

- هذا التسلسل معاكس لذلك المصادف في الاورام خارج غمد الجافية, حيث يتطور فيها الجحوظ قبل انضغاط العصب البصري بفترة طويلة.

انتهت المحاضرة :)

دون ملاحظاتك:

.....

.....

.....

.....

.....

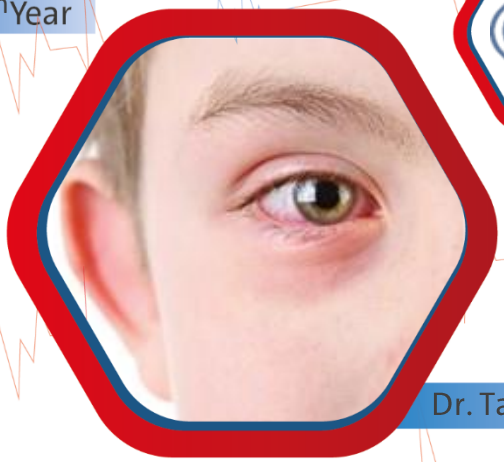

العينية

نظري

Dr. Talal Al Abdullah

المحاضرة السادسة 6

5

فهرس المحاضرة

الحول strabismus
الحول المتوافق
الحول الشللي

الحول strabismus

لمحة تشريحية وفيزيولوجية

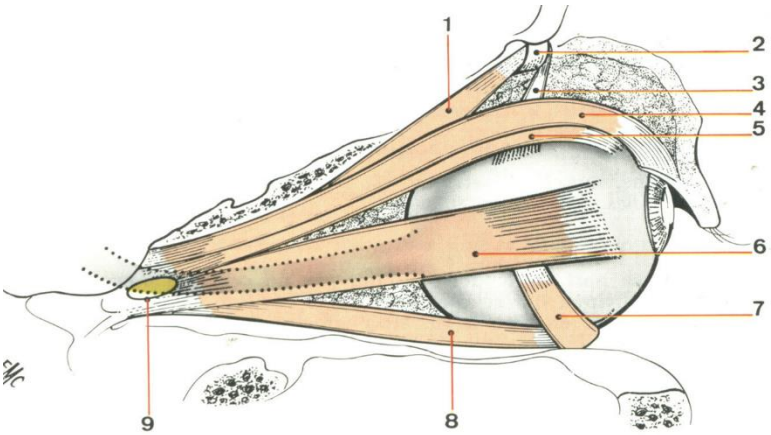

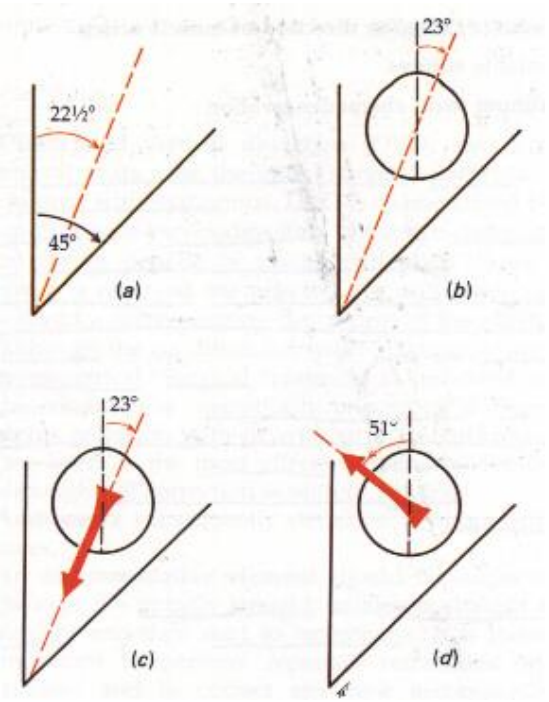

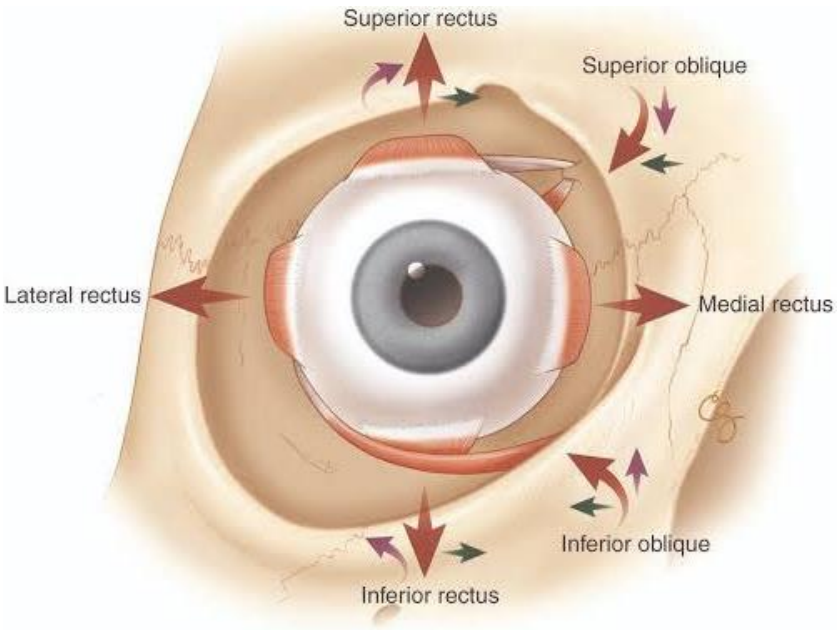

MR: المستقيمة الأنسية.

LR : المستقيمة الوحشية.

SR : المستقيمة العلوية.

IR : المستقيمة السفلية.

SO : المنحرفة العلوية.

IO : المنحرفة السفلية.

Muscle	Primary	Secondary	Tertiary
Medial rectus	Adduction		
Lateral rectus	Abduction		
Inferior rectus	Depression	Excyclotorsion	Adduction
Superior rectus	Elevation	Incyclotorsion	Adduction
Inferior oblique	Excyclotorsion	Elevation	Abduction
Superior oblique	Incyclotorsion	Depression	Abduction

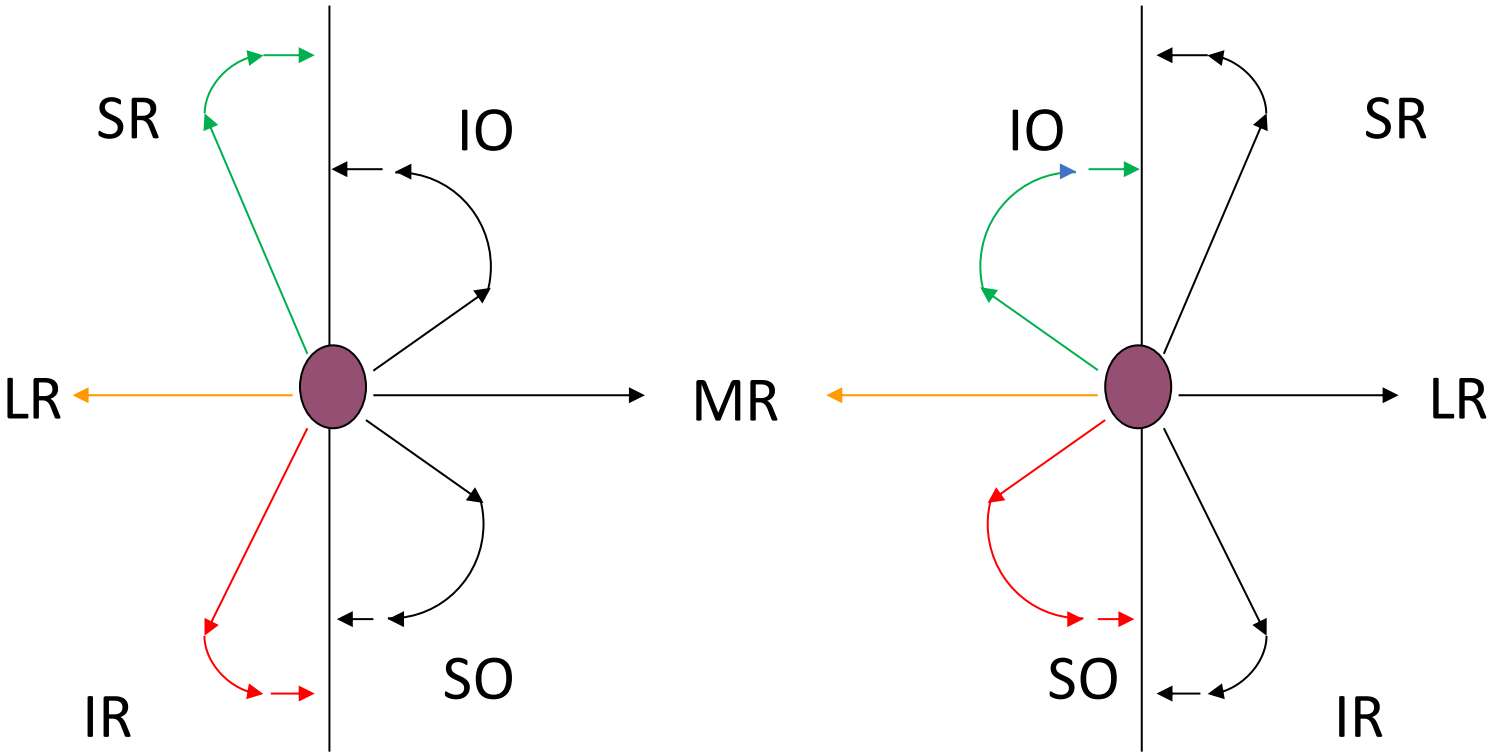

زاوية كابا

- الزاوية بين محور الرؤية و المحور الهندسي.
- (مركز الحدقة – المنعكس القرني).

طبيعيا :

- موجبة : محور الرؤية يمر إلى الأنسي من المحور البصري و أقل من 5°.

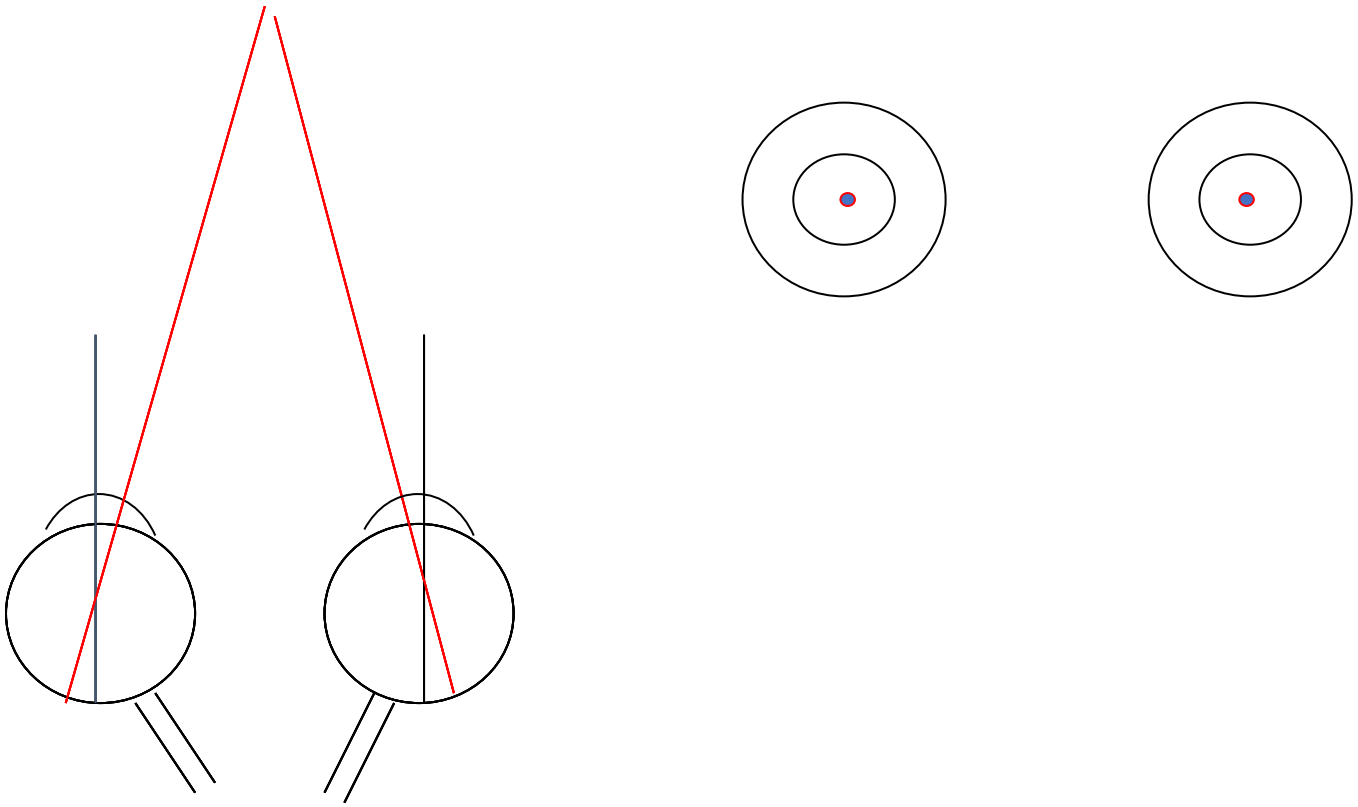

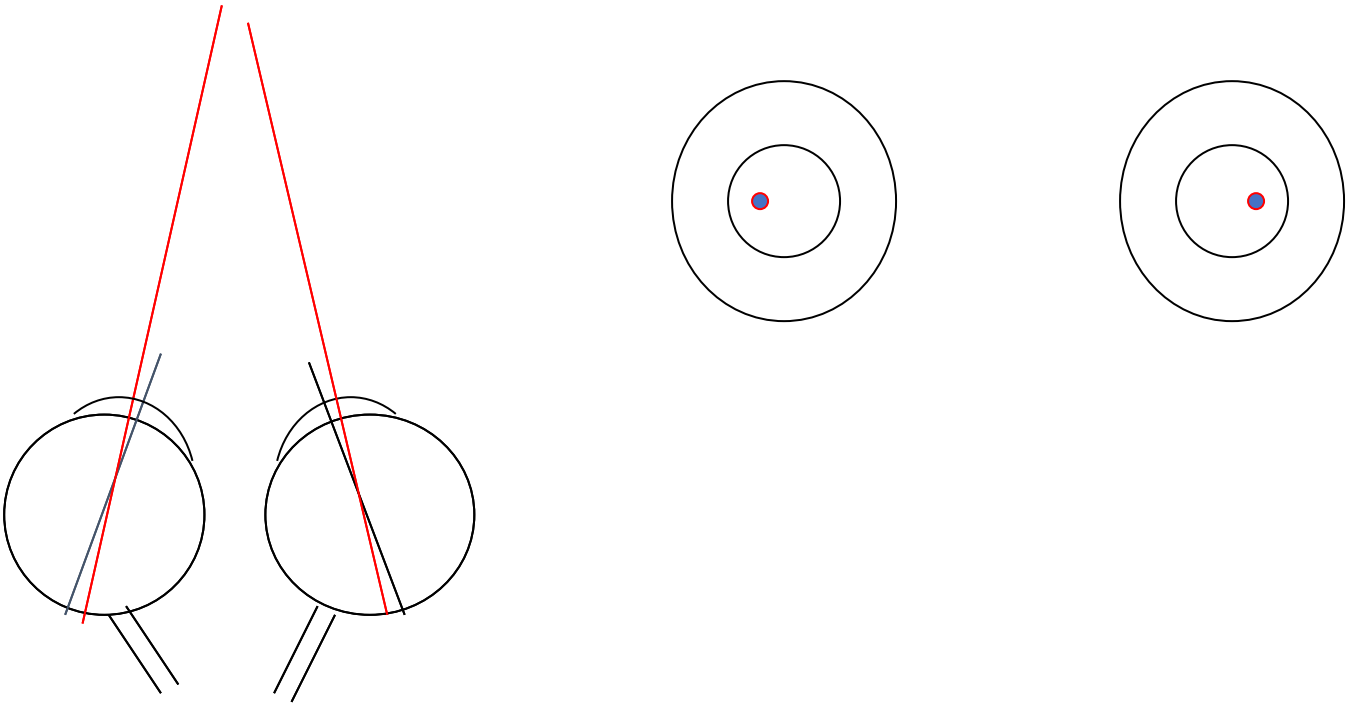

تعاريف

- صواب البصر: هي الحالة التي يتلاقى فيها محورا الرؤية عند الجسم المنظور.
- الحول: هي الحالة التي لا يتلاقى فيها محورا الرؤية عند الجسم المنظور.
- الشطور: هو حول مسيطر عليه بآلية الدمج ويظهر عند تعطل الدمج.

التصنيف حسب زاوية الحول

- الحول الأفقي :
  - متقارب: هي الحالة التي يتلاقى فيها محورا الرؤية أمام الجسم الجسم المنظور.
  - متباعد: هي الحالة التي يتلاقى فيها محورا الرؤية خلف الجسم المنظور.

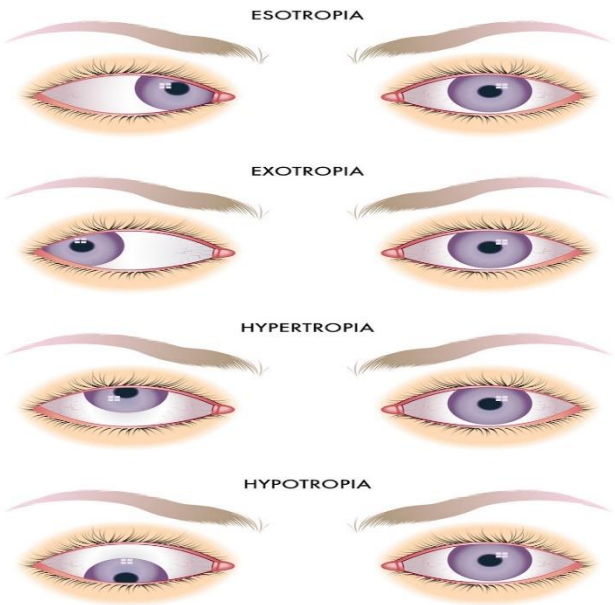

- الحول العمودي.
- الحول الدوراني.

التصنيف حسب الآلية

- الحول المتوافق:
  - أساسي: لا تلعب المطابقة فيه دورا (ولادي, طفلي).
  - بالحرمان الحسي.
  - تطابقي: سببه عمل المطابقة نتيجة وجود أسواء انكسار.
  - مختلط : غالبا تطابقي مهمل أو مختلط منذ البدء.

- الحول غير المتوافق:
  - شللي.
  - تحدد الحركة.

الرؤية المفردة بالعينين

BSV

- يتطلب إدراك صورة مفردة مشتركة للجسم إلى:

1) التثبيت بالنقرتين.
2) تراكب الساحتين البصريتين (توافق المناطق الشبكية).
3) التنسيق العضلي العصبي.
4) التساوي التقريبي في وضوح الخيال و حجمة.

النتائج الحسية للحول

- الشفع (هو الادراك المتزامن لخيالين اثنين للجسم نفسه).
- التخليط (هو الادراك المتزامن لخيالين متراكبين مخلفين)
- طرق التخلص منها:
  - التثبيط.
  - الغمش.
  - التوافق الشبكي غير الطبيعي.

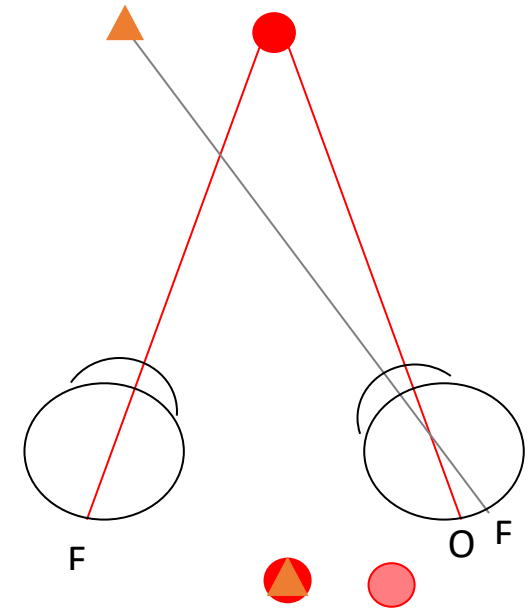

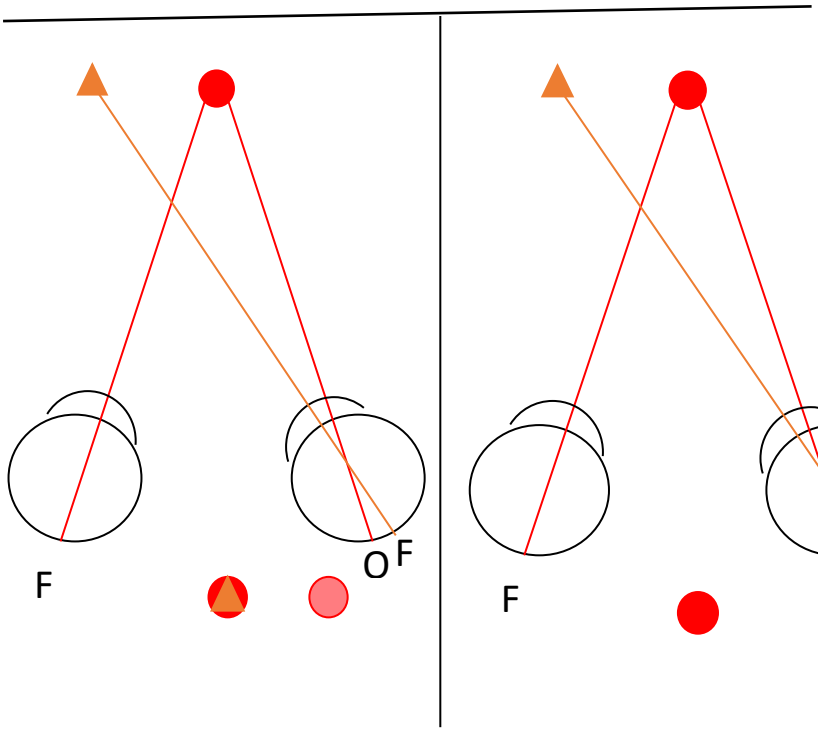

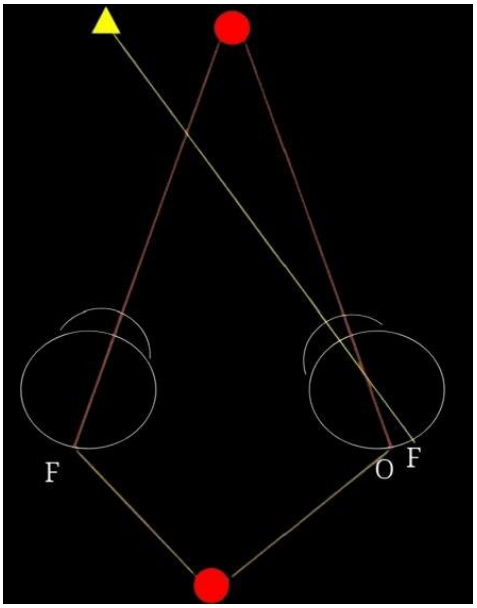

تقييم مريض الحول

- نفي الحول الكاذب.
- القصة السريرية.
- التقييم البصري.
- التقييم الحركي .
- خطة المعالجة.

حدة الرؤية

- بعمر سنتان: صور كاي.
- بعد 4 سنوات : أهداف مجمعة.
- (Snellen).

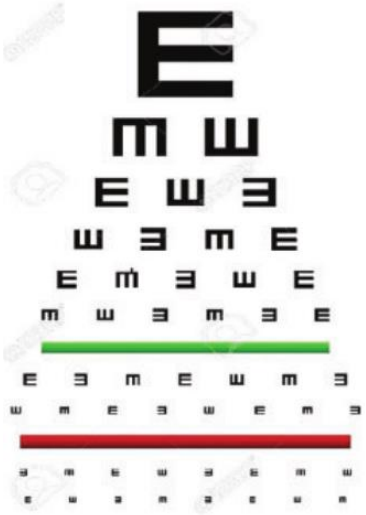

تحري وقياس أسواء الانكسار

- شل المطابقة:

- Atropin
- Cyclopentolate
- Tropicamide

تحري الغمش

- إذا كان التناوب تاماً : غير موجود.
- إذا سيطرة إحدى العينين : محتمل.
- إذا أحادي الجانب : موجود.

التقييم الحركي

- كشف الحول غير المتوافق:
  - شللي.
  - تحدد الحركة.
  - متلازمات خاصة.
- قياس زاوية الحول.

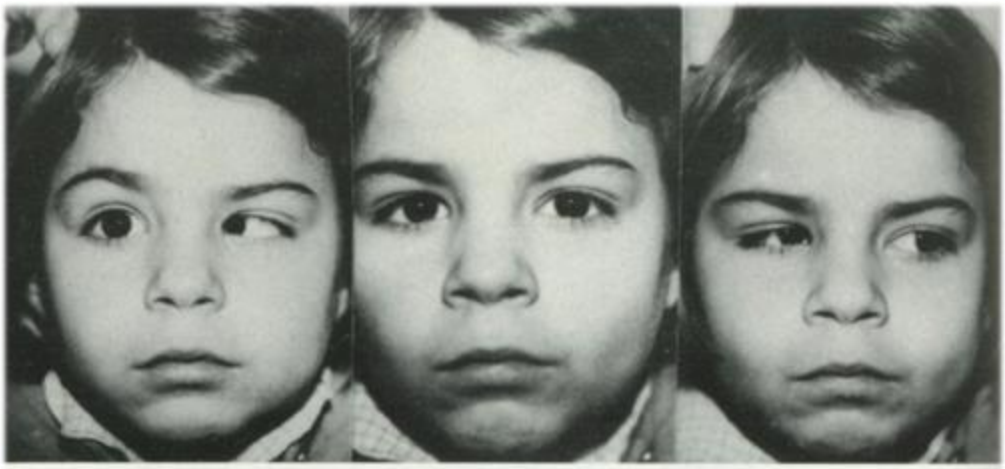

Figure 4-5-6
Le sujet est OG fixateur (Stilling Duane OD).
— Au centre : Esotropie OD en position primaire.
— Regard à D : Abduction nulle de l'OD. Noter l'élargissement de la fente palpébrale de l'OD dans les tentatives d'abduction de cet œil (il ne s'agit pas d'un Stilling bilatéral, car l'abduction de l'OG est correcte).
— Regard à G : Rétraction et légère élévation de l'OD en adduction.

قياس زاوية الحول

- وتقاس للبعد وللقرب مع وبدون تصحيح بصري، وفي جميع الاتجاهات.
- هيرشبرغ (Hirschberg) :
  - ✓ المنعكس القرني وكل انحراف عن مركز الحدقة 1 مم يعادل 15درجة موشورية.
  - ✓ طريقة تقريبية لكن سريعة.
- القياس بالمواشيرمع إجراء اختبار التغطية :
  - ✓ قد تظهر زاوية أكبر من تلك المقيسة بالطريقة الأولى.

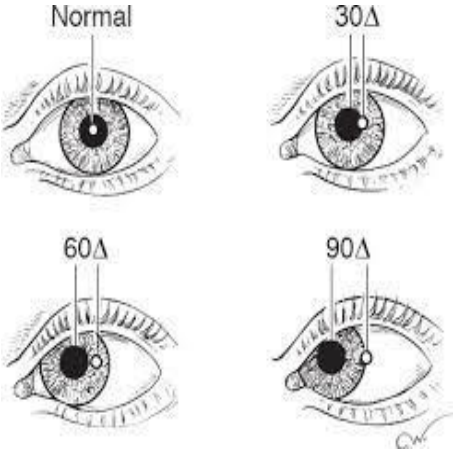

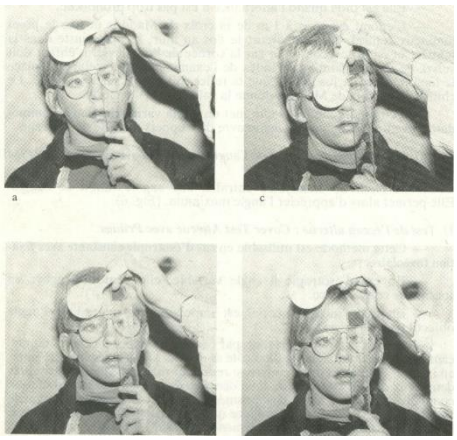



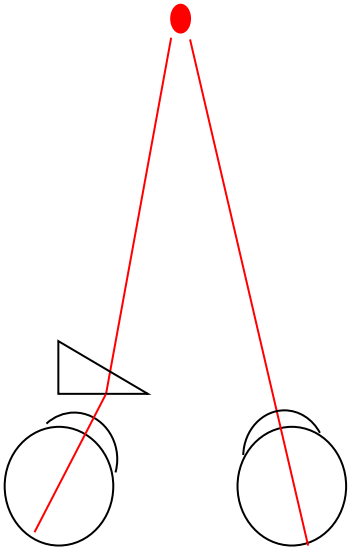

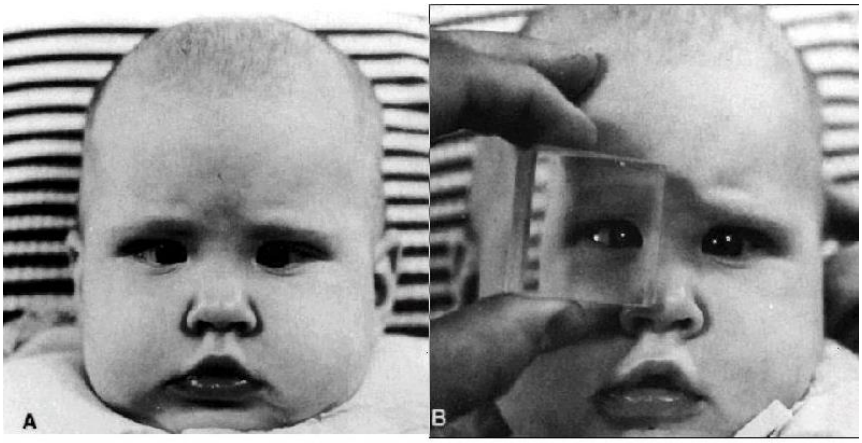

Fig 6-4. Krimsky corneal reflex test. A. Congenital eso-tropic infant. B. Measuring esotropic angle.

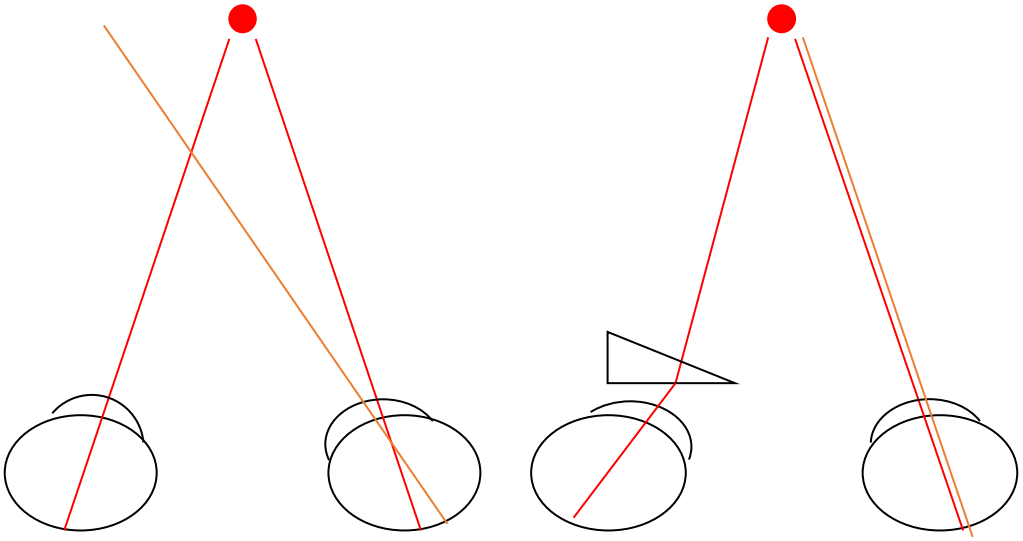

الحول المتوافق

- يتميز بأنه على الرغم من الحول، فإن العينين تتحركان بشكل حر ومتوافق بجميع الاتجاهات(زاوية الحول ثابتة).

نقص القدرة البصرية في إحدى العينين:

- كما في اختلاف خلل الانكسار بين العينين عالي الدرجة، أو في حال وجود كثافات في الأوساط الشفافة، أو وجود مرض عيني يحدث نقصاً شديداً في الرؤية.
- إذا وجد أحد هذه الأسباب منذ الولادة أو باكراً بعدها، لن تتطور الارتباطات القشرية بين الخلايا القشرية الدماغية الممثلة لشبكيتي العينين، وبالتالي سيكون الدمج مستحيلاً ويحدث الحول.

خلل التوازن العضلي:

- يعود هذا الخلل إلى ارتكاز غير طبيعي لإحدى العضلات العينية، أو نقص في تطور واحدة أو أكثر من العضلات العينية.

الجهد المتواصل المبذول للمطابقة:

- يحدث هذا الجهد عند بعض مديدي البصر لتأمين رؤية واضحة للقرب والبعد، فيترافق مع مقدار من التقريب يفوق المقدار اللازم للتثبيت بالعينين، ويتطلب حل هذه المشكلة:
  - ☑ إما استرخاء المطابقة وبالتالي الاستغناء عن الرؤية الواضحة.
  - ☑ أو استخدام المطابقة للرؤية الواضحة مترافقة مع التقريب الشديد.
- وعادةً يختار المريض الحل الأخير فيظهر لديه حول أنسي تطابقي، وبآلية معاكسة يمكن أن يحدث حول وحشي عند حسيري البصر.

أنواع الحول المتوافق:

- الحول وحيد الجانب: إذا كانت إحدى العينين هي المثبتة دائماً والأخرى هي المنحرفة دائماً.
- الحول المتناوب: إذا كان التثبيت متناوباً بين العينين.
- يمكن أن يكون الحول المتوافق مستمراً أو متقطعاً.

علاج الحول المتوافق

- يتم علاج الحول المتوافق الأنسي عند الأطفال على الشكل التالي:
- يجب أخذ القدرة البصرية للبعد لكل عين، وقياس زاوية الحول، بعدها نعطي المريض قطرة شال مطابقة، ثم نحدد مقدار خلل الانكسار ثم نصف نظارات.
- بعد ارتداء النظارة بشهر يُعاد فحص زاوية الحول، ووفقاً لزاوية الحول مع النظارة يصنف الحول الأنسي كما يلي:
  - ☑ زوال زاوية الحول: إذاً هو تطابقي لا يحتاج جراحة فقط يكون العلاج بالنظارة.
  - ☑ نقصان زاوية الحول: إذاً هو تطابقي جزئي، يعالج جراحياً مع نظارة بشكل دائم.
  - ☑ بقاء زاوية الحول نفسها: إذاً هو لا تطابقي ويحتاج جراحة.
- علاج الغمش: يتم باستخدام النظارة مع تغطية العين ذات القدرة البصرية الجيدة وإجبار المريض على الاعتماد على العين ذات القدرة البصرية المتدنية أو التغطية المتناوبة للعينين عند وجود غمش ثنائي الجانب.
- العلاج الجراحي: يُستطب العلاج الجراحي عندما تكون زاوية الحول أثناء ارتداء النظارة 10 درجات أو أكثر، يتم الإصلاح الجراحي للحول الأنسي بتأخير ارتكاز العضلة المستقيمة الأنسية (إضعافها)وتقصير العضلة المستقيمة الوحشية (تقويتها) بمقادير حسب زاوية الحول.
- يكون علاج الحول المتوافق الوحشي مشابهاً لعلاج الحول المتوافق الأنسي، إلا أن العلاج الجراحي يكون معاكساً حيث يتم تأخير ارتكاز العضلة المستقيمة الوحشية (إضعافها)، وتقصير العضلة المستقيمة الأنسية (تقويتها).

الحول الشللي

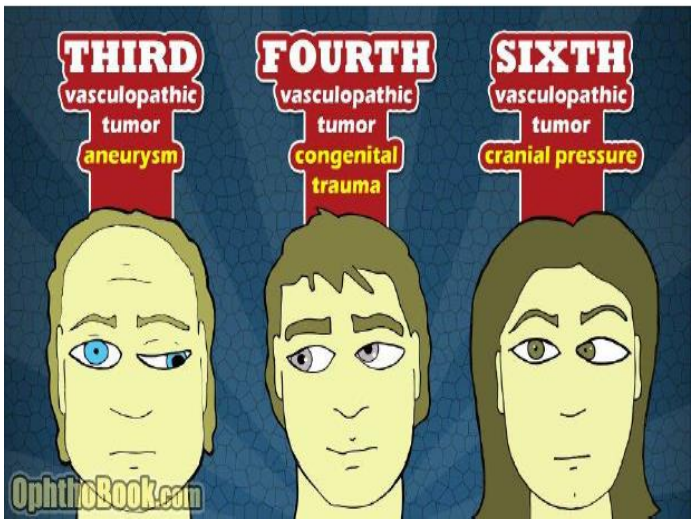

- تكون زاوية الحول متغيرة بتغير وضعيات التحديق.
- شلل العصب الثالث: العين منحرفة للوحشي والأسفل، بالإضافة لوجود إطراق جفن علوي.
- شلل العصب الرابع: تحدد الخفض أثناء التقريب للعين المصابة.
- شلل العصب السادس: حول أنسي وتحدد حركة العين المصابة إلى الوحشي.

العلاج:

يكون علاج الشلل وحيد الجانب عرضيا خلال الأشهر الأولى للإصابة، حيث يمكن أن يُلاحظ تحسن عفوي وما دام التحسن مستمراً فالعلاج الجراحي غير مستطب.

مبادئ الجراحة:

- إرجاع مرتكز العضلة يؤدي إلى إضعافها.
- تقصير العضلة يؤدي إلى تقويتها.

انتهت المحاضرة :)

دون ملاحظاتك:

.....

.....

.....

.....

.....

.....

.....

.....

.....

.....

.....

العينية

نظري

Dr. Rahaf alsamman

المحاضرة الأولى 1

7

فهرس المحاضرة

جهاز الدمع
الحجاج

جهاز الدمع Larimal system

لمحة تشريحية

يقسم جهاز الدمع إلى قسمين: جهاز الإفراز وجهاز الإفراغ، وإن اختلال التوازن بينهما يسبب دماع أو جفاف العين.

جهاز الإفراز

ويتألف من مجموعة من الغدد الدمعية، التي تقسم إلى الغدة الدمعية الأساسية والموجودة ضمن الحجاج في الزاوية العلوية الوحشية الأمامية، والغدد الدمعية الثانوية والموجودة ضمن الأجفان والملتحمة. وهنالك نوعان من الإفراز:

الإفراز الأساسي:

مسؤول عن تشكيل طبقات الدمع الثلاث:

1. الغدد المخاطية (هنلة، مانز، الخلايا الكأسية): الطبقة المخاطية.
2. الغدد الدمعية المساعدة (كراوس، ولفرينغ): الطبقة المائية.
3. الغدد الشحمية (ميبوميون، زايس "ملحقة بالأهداب"، مول "غدة عرقية ملحقة بالأهداب"): الطبقة الشحمية.

- **غدد هنلة:** في الملتحمة الجفنية.
- **غدد مانز:** في الملتحمة البصلية قرب الحوف.
- **غدد كراوس:** في قعر رتجي الملتحمة.
- **غدد ولفرينغ:** على الحافة العلوية للغضروف الجفني.
- **الخلايا الكأسية:** منتشرة بالملتحمة بين خلايا الظهارة.
- **غدد ميبوميون:** ضمن سماكة الغضروف الجفني عددها 25 بالجفن العلوي و20 بالجفن السفلي.

الإفراز الانعكاسي:

- من الغدة الدمعية الأساسية: إفرازها مائي فقط ومحاطة بالسمحاق، تملك 6-12 قناة إفراغ تفتح كلها بالرتج العلوي.
- التروية الدموية من الشريان الدمعي فرع الشريان العيني.
- التعصيب:
  - العصب الخامس (مثلث التوائم): من الفرع العيني والفكي العلوي.
  - العصب السابع (الوجهي): تعصيب نظير ودي.

جهاز الإفراغ

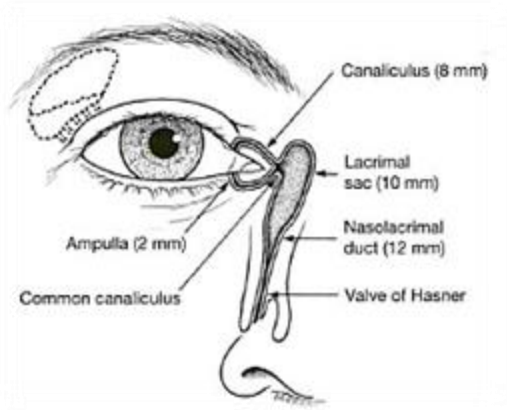

- **النقطة الدمعية Puncta:** الحافة الخلفية لحافة الجفن.
- **القنية الدمعية Canalicula:** قسم عمودي 2 مم، قسم أفقي 8 مم، تتحد القنية الدمعية العلوية والسفلية عند 90% من الأشخاص وتشكل القناة الدمعية الجامعة Common Canaliculus.
- **كيس الدمع Lacrimal Sac:** 10-12 مم، يقع في الميزابة الدمعية في الحجاج ومحاط بالسمحاق.
- **القناة الدمعية الأنفية Nasolacrimal Duct:** 12-18 مم، تفتح في الصماخ الأنفي السفلي، نهايتها صمام هاسنر (ثنية مخاطية تزول عند الولادة).

فلم الدمع

يتألف من ثلاث طبقات:



الطبقة السطحية Lipid layer:

شحمية، تمنع تبخر الطبقة المائية وتحافظ على ثخانة فلم الدمع، سطح يسمح بانتشار فلم الدمع وسهولة حركة الأجفان، وأي خلل فيها يسبب جفاف العين.

الطبقة المتوسطة Aqueous layer:

مائية، وهي الأكثر سماكة، لها دور في أكسجة القرنية والدفاع ضد الإنتانات لما تحتويه من مواد مثل الليزوزيم واللاكتوفين وIgA، وتحسين السطح الكاسر للقرنية.

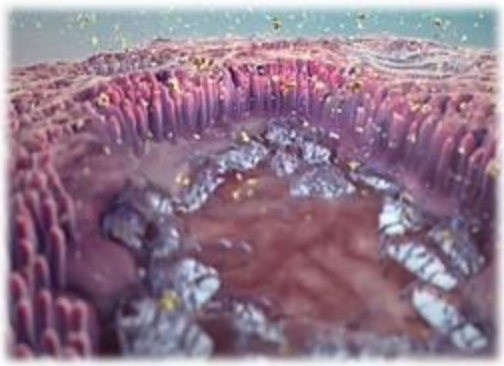

الطبقة العميقة Mucous layer:

مخاطية، تسمح بترطيب القرنية وإبقاء فلم الدمع ملاصق لها، والخلل فيها يدل على وجود نقص بالطبقة المائية وتبخر زائد أو أذية في الخلايا الكأسية بسبب ندبات ملتحمة، حروق كيماوية، عوز فيتامين A.

انتشار فلم الدمع بشكل فعّال يحتاج:

- منعكس إطراف Blink Reflex سليم.
- تماس بين سطح العين الخارجي وحواف الأجفان.
- ظهارة قرنية سليمة.

اختبار شيرمر:

- بدون تخدير للعين ⟵ الإفراز الكامل.
- مع تخدير للعين ⟵ الإفراز الأساسي.
- الفرق بينهما هو الإفراز الانعكاسي
- الإفراز الانعكاسي: ناجم عن التخريش بالورقة.

أمراض جهاز الدمع

الدماع Watering Eye

ثانوي لمشكلة أمامية بالعين (انعكاسي Paradoxical):

- جفاف العين.
- التهاب قرنية.
- التهاب ملتحمة.
- وجود جسم أجنبي.
- أسواء انكسار، وغيرها من الأمور.

خلل تصريف Defective Drainge:

- خلل تموضع النقطة الدمعية مثل Ectropion.
- انسداد بأي نقطة على مسير جهاز الإفراغ.
- فشل المضخة الدمعية (تالية لرخاوة الجفن السفلي أو ضعف في العضلة الدويرية العينية مثل شلل العصب السابع).

التدبير: حسب السبب.

جفاف العين Dry Eye

خلل الطبقة المائية:

- **متلازمة جوغرن:** (حس حرقة، حس وجود جسم أجنبي، معدل طرف عين عالي، احتقان ملتحمة مع مفرزات بيضاء مصفرة لزجة وخيطية، أكثر من 50% من الحالات تترافق مع الداء الرثياني).
- **مشاكل في الغدة الدمعية:** بدئية (الشيوخ) أو ثانوية (التهاب أو تنشؤ في الغدة الدمعية).
- **انسداد قنيات الغدة الدمعية:** مثل (التراخوما - الحروق الكيميائية).
- **نقص الإفراز الانعكاسي:** حسي Sensory (ارتداء عدسات لاصقة، DM، جراحة انكسارية سابقة).

تبخري Evaporative:

- **خلل غدد ميبوميون:** كما في التهاب حواف أجفان خلفي.
- **خلل وضعية الأجفان:** وبالتالي اضطراب انتشار فلم الدمع (جحوظ، انكماش جفن، شلل العصب السابع).
- **معدل طرف منخفض:** داء باركنسون، قراءة ومشاهدة تلفاز طويلة.
- **تأثيرات دوائية جهازية:** مثل مضادات الهيستامين، حاصرات بيتا، المدرات.
- **عوز فيتامين A** (خلل في إفراز المخاط من الخلايا الكأسية).
- **استخدام طويل لقطرات موضعية.**
- **استخدام العدسات اللاصقة.**



التدبير:

- **Level 1:**
  - معرفة السبب والآلية المحدثة للجفاف.
  - تغيير نمط الحياة.
  - دموع صناعية.
- **Level 2:**
  - دموع صناعية بدون مواد حافظة.
  - سدادات نقاط دمعية Punctal Plugs.
  - مضادات التهاب سطحية Anti-Inflamatory Agents مثل: الستيروئيدات، السيكلوسبورين (موضعي) زيوت الأوميغا (فموي).
- **Level 3:**
  - قطرات السيروم (ذاتي أو من الحبل السري).
  - عدسات لاصقة.
  - إغلاق دائم للنقاط الدمعية.
- **Level 4:**
  - مضادات التهاب جهازية Anti-Inflamatory Agents.
  - جراحة أجفان (خياطة حواف أجفان).
  - زرع غشاء أمنيوسي للاختلاطات القرنية.
  - زرع غدة دمعية ذاتي.

أمراض الغدة الدمعية

التهاب الغدة الدمعية الحاد

غالباً فيروسي (الحصبة)، نادراً جرثومي، يمكن حدوث انسدال بشكل S ويمكن أن يحدث (جحوظ، زيادة إفراز أو نقص إفراز أو مفرزات قيحية). يعالج بتدبير السبب.

التهاب الغدة الدمعية المزمن

انتباج غير مؤلم بمنطقة الغدة، بسبب أمراض جهازية مثل: الساركوئيد، متلازمة جوغرن، السل.

تناذر ميكوليكز

مرض مناعي ذاتي، يتضمن ضخامة بالغدد الدمعية مع جفاف في العين. يتجاوب بشكل جيد للمعالجة بالستيروئيدات الجهازية والموضعية.

أورام الغدة الدمعية

الكيسات: من منشأ جنيني، الشكل الأشيع هو المدمع Dacryocyst.

الورم المختلط Mixed Tumor:

أشيع أورام الغدة الدمعية، سليمة، ناكسة إن لم تستأصل كاملة مع محفظتها.

الأورام الظهارية الخبيثة:

نادرة، خطيرة لأنها شديدة الانتشار وتعطي انتقالات بعيدة.

أمراض الطرق الدمعية

انسداد النقاط الدمعية



- **ولادي:** بسبب عدم تصنعها أو بسبب وجود غشاء يغطيها.
- **مكتسب:** أشيع سبب التهاب حواف الأجفان المزمن، ممكن بسبب حروق كيماوية أو استخدام قطرات مديدة مثل القطرات المستخدمة لعلاج الزرق.
- **التدبير:** فتح (خزع) النقطة الدمعية وعند النكس فتح مع سدادة سلكون مثقوبة.

انسداد القنيات الدمعية

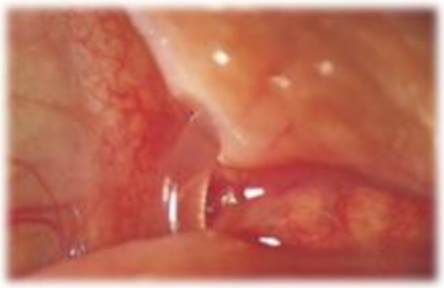

- **إنتاني (كالفطورActinomyces):**

يسبب التهاب مزمن بالقنية الدمعية مع تشكل حصيات سادة ضمنها، والتدبير هنا يكون بخزع القناة الدمعية مع تجريف الحصيات وقطرة فلوروكينلون.

- **خلقي أو مكتسب:** (بعد حرق كيماوي، تشعيع، تراخوما ..).
- **التدبير:** يكون حسب شدة الانسداد:
  - جزئي: تنبيب القنية الدمعية مع إبقاء الأنبوب 6 أشهر.
  - كامل: جراحي، بتقنيات مختلفة منها مفاغرة كيس الدمع مع مخاطية الأنف DCR. (الشكل في الأسفل).

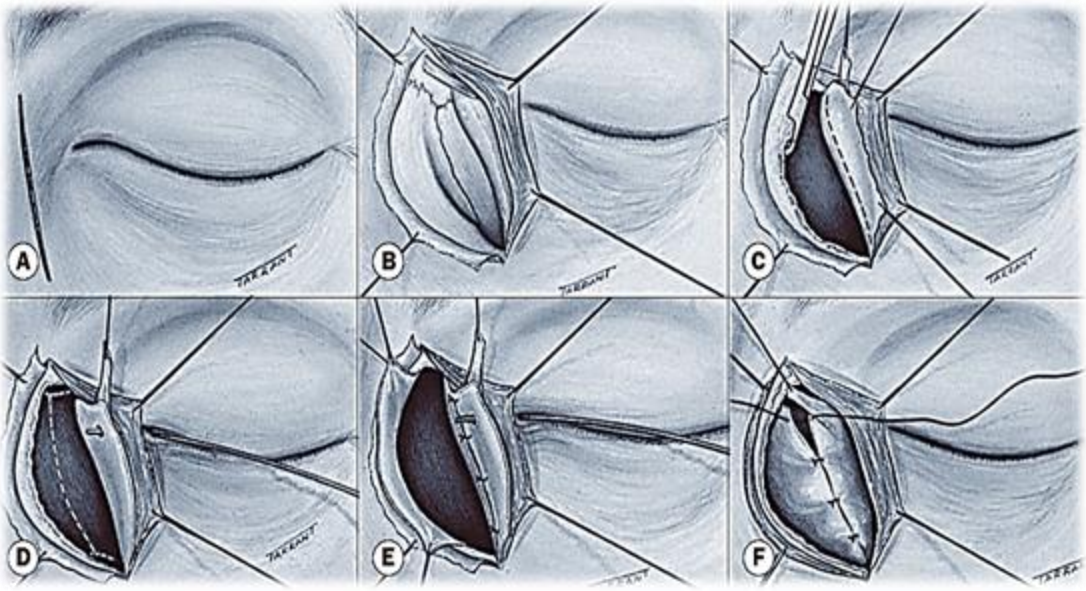

انسداد القناة الدمعية الأنفية

عند البالغين: مجهول السبب، رضي، مرافق لأمراض حبيبومية، ارتشاحي، ويكون التدبير عن طريق الـ DCR.

مفاغرة كيس الدمع
مع مخاطية الأنف.

عند الأطفال (حديثي الولادة):

- يتظاهر بشكل دماع، مفرزات قيحية متكررة (التهاب مخاطي قيحي بالملتحمة)، 95% شفاء عفوي بعمر السنة.
- **تدبير انسداد القناة الدمعية الأنفية عند الأطفال:** حسب الشدة والعمر.
  - في الحالات الخفيفة والمتوسطة نتبع ما يلي:
    - المسّاج فقط (مع مرهم صاد حيوي عند الضرورة) حتى عمر السنة.
    - سبر مجرى الدمع (تحت التخدير العام) وممكن إجراؤه مرة ثانية في حال فشل المرة الأولى.
    - تنبيب مجرى الدمع وترك الأنبوب لمدة 6 شهور.
    - جراحة DCR بعمر 3سنوات تقريباً.
  - في الحالات الشديدة نلجأ فوراً للسبر وبقية المراحل السابقة.

التهاب كيس الدمع

التهاب كيس الدمع الحاد Dacryocystitis:

- ثانوي لانسداد في القناة الدمعية الأنفية.
- **الأعراض:** انتفاخ مؤلم واحمرار أنسي وأسفل العين (عند المآق الأنسي تقريباً) مع دماع وتشكل خراج.
- **التدبير:** صادات موضعية وجهازية (فموي أو عضلي)، ولا يجوز إجراء سبر مجرى دمع أبداً، ومن الممكن تفجير الخراج في حال مشاهدة قرب انفتاح عفوي له (مع وجود خطورة تشكل ناسور بين الجلد وكيس الدمع)، ويمكن إجراء جراحة DCR بعد شفاء الحالة الحادة.

التهاب كيس الدمع المزمن:

- قصة دماع مزمن مع التهاب ملتحمة أحادي الجانب مزمن ناكس، قد تتشكل قيلة مخاطية (غير مؤلمة)، خروج مفرزات قيحية مخاطية من النقاط الدمعية بسبب تشكل غشاء يسد القناة الدمعية الجامعة.
- **التدبير:** جراحة DCR.

The Orbit الحجاج

Orbital Dimensions أبعاد الحجاج

- الحجم تقريباً 30 سم مكعب.
- المسافة من خلف المقلة للثقبة البصرية 18 مم رغم أنّ طول العصب البصري ضمنها 25-30 مم.

شاهد الفيديو للتوضيح

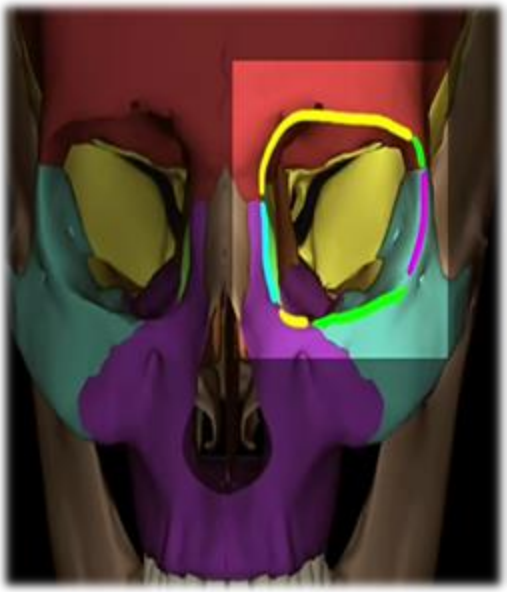

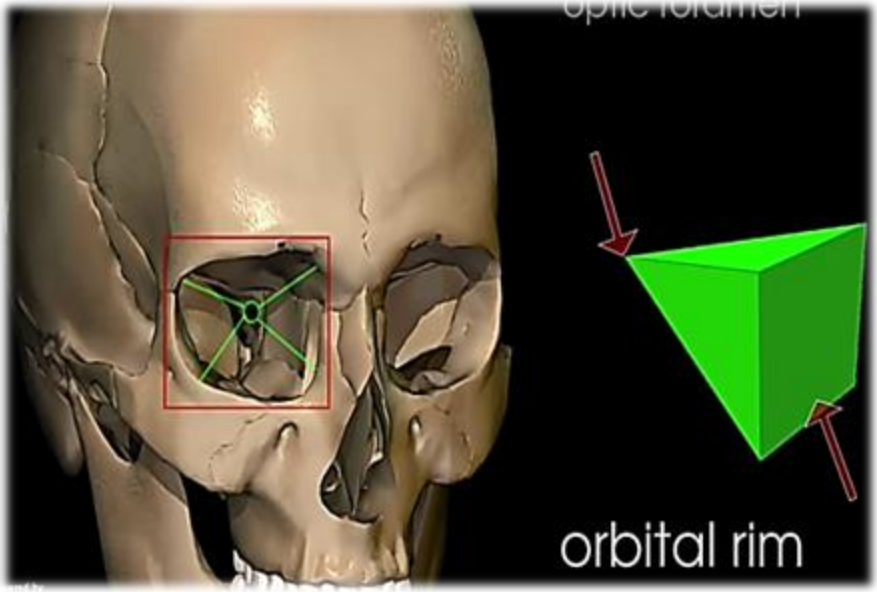

فتحات الحجاج

- **الثقبة البصرية :** تقع في ذروة الحجاج و يمر منها العصب البصري و الشريان و الوريد العيني .
- **الشق الحجاجي العلوي :** يقع بين جناحي العظم الوتدي و إلى الوحشي من الثقبة البصرية و تمر منه الأعصاب المحركة للعين (القحفي الثالث و الرابع و السادس) و العصب العيني الحسي من الزوج القحفي الخامس .
- **الشق الحجاجي السفلي :** يقع عند اتصال الجناح الكبير من العظم الوتدي مع الحافة الوحشية للجدار السفلي و تمر منه العصب ما تحت الحجاج و العصب الوجني .
- تبلغ المسافة من خلف المقلة إلى الثقبة البصرية 18 مم في حين أن طول العصب االبصري 25 – 30 مم فهو أطول من المسافة من خلف المقلة للثقبة البصرية و ذلك لوجود انحناءين في مسار العصب مما يحميه من التمطط في حال الرضوض و الجحوظ و يسمح للعين أن تتحرك بحرية .

فيديو توضيحي لتشريح الحجاج

متلازمات الحجاج

متلازمة الشق الحجاجي العلوي :

- تصاب هنا الاعصاب التي تمر في هذا الشق و أول ما يصاب الزوج الثالث باللاضافة للجحوظ و الاطراق و الحول الوحشي و توسع الحدقة ثم يصاب الزوج السادس و الرابع و يحدث شلل تام في حركات العين و أخيراً الشعبة العينية من العصب الخامس و يزول حس القرنية و الملتحمة و تتقرح.
- كما ينضغط العصب البصري في الثقبة البصرية و تتدنى الرؤية و تنتهي بفقدها التام .

متلازمة قاع (قمة) الحجاج :

- يصاب هنا العصب الفكي العلوي مما يسبب آلام مبرحة في منطقة انتشار العصب ثم لا تلبث أن تصاب الأعصاب الحسية و المحركة و يحدث الجحوظ .

متلازمة المخروط خلف المقلة :

- تحدث في الأورام التي تقع ضمن المخروط العضلي و تسبب جحوظ مستقيم محوري بدون اضطرابات حركية أو ألم .
- يشاهد بفحص قعر العين وذمة حليمة عصب بصري مع تثنيات شبكية و بالتالي يحدث تدني قدرة بصرية .

الجحوظ Proptosis

هو بروز العين للأمام، ويقاس بجهاز خاص هو مقياس هرتل أو بمسطرة مدرجة بلاستيكية، حيث تقاس المسافة من الحافة الوحشية للحجاج (وليس المآق الوحشي) حتى مركز القرنية.

- قيمة > 20 مم شك جحوظ.

- فرق بين العينين > 2 مم شك بوجود جحوظ بغض النظر عن القيمة.

الجحوظ الكاذب



- عدم تناظر الوجه.
- كبر حجم المقلة بنفس الجهة مثل (الزرق الولادي، حسر البصر الشديد ...).
- الخوص (تراجع المقلة أو صغر الفرجة الجفنية) في الجهة المقابلة:
  1. ولادي نادراً.
  2. رضي.
  3. متلازمة كلود برنارد هورنر (اضطراب حركي وعائي وتعرق نصف الوجه).
  4. شلل الودي الرقبي (خوص وتضيق الفرجة الجفنية وتضيق حدقة).

الجحوظ الرضي

الدموي Retrobulbar Hemorrhage:

- **السبب:** مرض دموي، رض، اختلاط لتخدير خلف المقلة.
- **خطورته:** النزف يضغط على الشريان الشبكي المركزي والأوعية المغذية للعصب البصري وبالتالي حدوث أذية للعصب وتدني للقدرة البصرية تصل حتى NLP.
- **التدبير:** مرقئات وعلاج السبب، أما بالحالات الخطيرة نلجأ لـ خزع مآق وحشي إسعافي.

الغازي:

- عادة بعد رض، يحدث كسر بالجدار الأنسي للحجاج وبالتالي دخول الهواء لجوف الحجاج وتحت الجلد، بالجس نشعر بها (إحساس فرقعة الثلج وتشاهد عند كسر الحجاج العلوي والسفلي أيضاً)، ويزداد الجحوظ عند إجراء مناورة فالسالفا.
- **التدبير:** عادة ارتشاف عفوي للهواء (إلا الكسور الكبيرة) مع مطهرات أنفية لمنع الإنتان الثانوي.

الجحوظ الالتهابي Inflammatory Orbital Disease

الجحوظ الغدي Thyroid Eye Disease (TED):

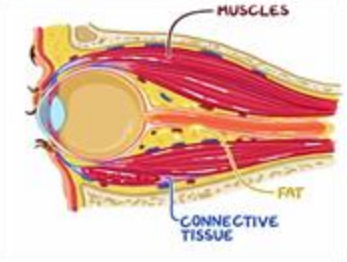

- **داء غريف (فرط نشاط الدرق):**
  - عادةً يصيب الإناث أكثر من الذكور بنسبة (1:8) بالعقد 4 أو 5.
  - ضخامة العضلات المحركة للعين بسبب حدوث استحالة في الألياف العضلية، (زيادة الأمينوغليكان) وبالتالي حدوث الشفع (بالعينين معاً).
  - ارتشاح نسيج خلوي (لمفاويات وخلايا بدينة وبلعمية) ضمن النسيج الشحمي والضام للحجاج ← حدوث الجحوظ الذي عادة ما يكون محوري وثنائي الجانب.
  - 10-25% من حالات TEDبدون تظاهرات سريرية وكيميائية للدرق.

- **الأعراض:**
  - الأولية (تشابه التهاب حواف الأجفان):
    - حس جسم أجنبي.
    - احمرار عين ودماع ورهاب ضوء.
    - تورم أجفان صباحي (استقصاء روتيني للغدة الدرقية).
  - المتأخرة:
    - انكماش جفن.
    - بروز العين.
    - شفع ثنائي.
    - وذمة جفن.
    - تشوش رؤية وحس ضغط خلف المقلة
- **العلامات:**
  - علامة فون غريف: انكماش جفن علوي مع تأخر حركة الجفن مع التحديق السفلي (Lid Lag).
  - انكماش جفن سفلي (انكماش الجفن العلوي والسفلي يحدث عند 50% من مرضى داء غريف).
  - جحوظ (عادة ثنائي الجانب): جحوظ محوري مع مقاومة رد المقلة.
  - مشكلة في العضلات المحركة للعين: تحدد حركات، مقاومة اختبار Forced Duction Test.

إصابة ضخامة العضلات بالترتيب (السفلية ثم الأنسية ثم العلوية ثم الوحشية).

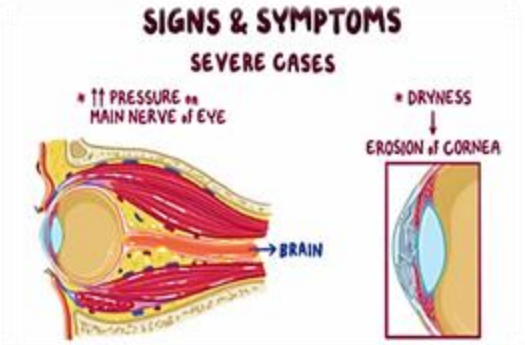

- أذية عصب بصري ضاغطة:
  - نسبة حدوثها 5%، خطيرة جداً لأنها مهددة للرؤية.
  - السبب: انضغاط العصب أو الأوعية المغذية له عند ذروة الحجاج بالعضلات المتضخمة ونسج الحجاج المتوذمة.
  - الجحوظ هنا يكون غائب أو خفيف.
  - يجب دائماً تحري وظائف العصب البصري وهي:

* القدرة البصرية.
* رؤية الألوان.
* تفاعل الحدقات.
* حليمة العصب البصري.
* الساحة البصرية (في TED تكون عيوب ساحة مركزية أو قرب مركزية).

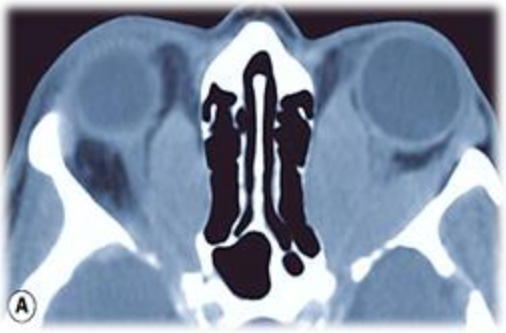

- **التشخيص والمتابعة:**
  - تحاليل مخبرية: T3, T4, TSH ...
  - صورة طبقي محوري CT (يجب طلب صورة طبقي محوري لكل حالة جحوظ وحيد الجانب، جحوظ ثنائي الجانب بدون وجود انكماش جفن علوي).
  - فحص عيني كامل:

- القرنية (تدبير وجود اعتلال قرني تعرضي).
- وظائف العصب البصري.
- قياس درجة الجحوظ وغيرها.

- **المعالجة:**
  - إيقاف فوري للتدخين (إن وجد).
  - معالجة السبب (تدبير فرط نشاط الدرق في حال التأكد من وجوده سريرياً أو مخبرياً).
  - معالجة المشاكل العينية المرافقة بسبب الجحوظ (كتعرض القرنية: المرطبات وإغلاق الجفن عند النوم).
  - معالجة وذمة الجفن الصباحية: الكمادات الباردة والنوم بوضعية 45 درجة (نصف جلوس).
  - الستيروئيدات: في الطور الحاد بريدلون فموي 1 مغ/كغ 4 جرعات، تخفف خلال 4-6 أسابيع، وأحياناً ممكن إعطاء بريدلون وريدي.
  - تشعيع الحجاج: بحذر شديد، الهدف منه هو إيقاف التطور (لحماية العصب البصري) ولا يحسن من حالة الجحوظ.
  - معالجات دوائية: Teprotumomab هو أضداد لـ "Insulin Like Growth Fatcor" IGF-1R.
  - الحالات الخطيرة المهددة للرؤية بسبب اعتلال عصب بصري:
    - بريدلون فموي 100 مغ / 4 مرات باليوم.
    - تشعيع.
    - جراحة تخفيف الضغط ضمن الحجاج Posterior Orbital Decompression.

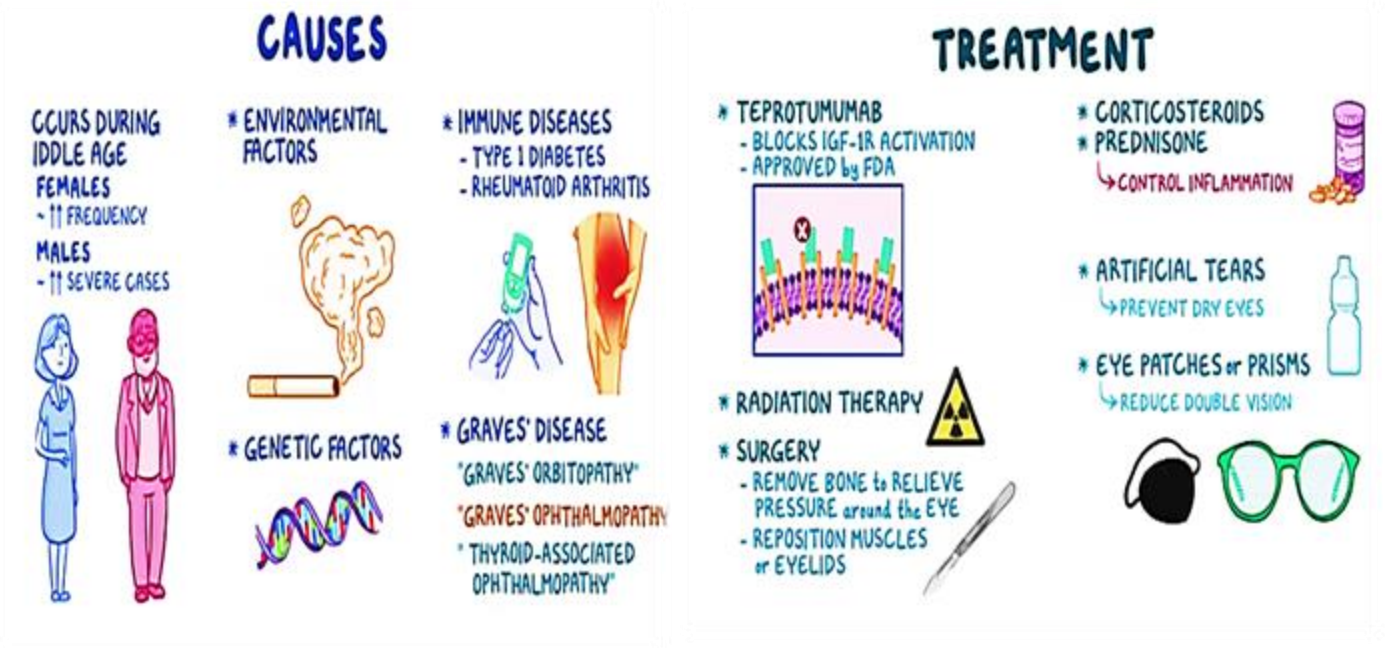

الورم الحجاجي الكاذب Inflammatory Orbital Pseudotumor:

قليل المشاهدة، مجهول السبب، ارتشاح التهابي خلوي بالنسج الرخوة Soft tissue ضمن الحجاج يتلوه تليف ارتكاسي. عادة أحادي الجانب عند البالغين (في الإصابة ثنائية الجانب يجب الشك بوجود مرض جهازي مسبب مثل: الساركوئيد، واغنر..) وقد يكون ثنائي الجانب عند الأطفال (ثلث الحالات).

- **الأعراض والعلامات:**
  - حرارة (حمى) 50% عند الأطفال.
  - جحوظ احتقاني (وذمة أجفان واحتقان ملتحمة).
  - قد يحدث شفع.
  - تحدد حركات العين (متوسط لـ شديد).
  - علامات اعتلال العصب البصري: ممكن مشاهدة وذمة حليمة عصب بصري عندما تكون الحدثية الالتهابية في الحجاج الخلفي.

- **التشخيص:** طبقي محوري CT يظهر آفة شاغلة للحيز ضمن الحجاج، أحياناً تحتاج خزعة.
- **سير المرض:**
  - تراجع عفوي.
  - هجمات طويلة مع فترات هدوء.
  - استمرار الحدثية الالتهابية بشكل شديد: حيث تسبب Frozen eye (تليف ضمن الحجاج)، تدني قدرة بصرية وإطراق Ptosis.

- **التدبير:**
  - في الحالات الخفيفة جداً: NSAIDs.
  - ستيروئيدات فموي 1-1.5مغ/كغ باليوم (الأطفال 1 مغ/كغ) تخفيف تدريجي.
  - التشعيع: ولا نبدأ بالتشعيع إلا بعد أخذ خزعة، ونقوم به في حال:
    - عدم الاستجابة للستيروئيدات.
    - عودة الهجمة عند البدء بتخفيف الستيروئيدات.
    - وجود مضاد استطباب للستيروئيدات.



الأمراض الإنتانية في الحجاج

التهاب الهلل ما قبل الحاجز Preseptal Cellulitis:

- يصيب هذا الالتهاب بخاصة الأطفال، ويكون عادةً ثانوياً لالتهاب الجفن مثل الشعيرة الحادة، وتهتك جلد جفن أو لدغ حشرات. **ويتميز بالأعراض التالية:**
  - حمى، وذمة وألم بالأجفان والمنطقة المحيطة.
  - لا يوجد جحوظ أو قضأ ملتحمة أو تدني قدرة بصرية.
  - وظائف العصب البصري سليمة، حركات العينين سليمة.
- **التدبير:** صادات جهازية (فموية أو حقن عضلي حسب الشدة) وقطرات صادات موضعية.

التهاب الهلل Orbital Cellulitis:

- حالة إسعافية، غالباً تحدث عند الأطفال واليافعين، عادة بعد التهاب جيوب غربالية أو أذية التهابية مجاورة مثل: كيس الدمع، الوجه، الأسنان، جيوب فكية، أجفان، أو كاختلاط لمداخلة جراحية على العين.
- **الأعراض:**
  - حدوث سريع لألم عيني يتحرض بحركة العين (مميزة).
  - تعب عام، تشوش رؤية وشفع، أعراض لمشاكل أنفية وجيوب.
- **العلامات:**

  - حمى.
  - احتقان وقضأ ملتحمة.
  - اعتلال عصب بصري (مشكلة بوظائف العصب التي ذكرت سابقاً).
  - وذمة واحمرار وتألم في الأجفان مع حرارة موضعية (عادة الوذمة وحيدة الجانب لكن ممكن أن تنتشر للجهة المقابلة).
  - قد يحدث جحوظ -سفلي عادة- (لكن قد تخفيه وذمة الأجفان).
  - قد تحدث تثنيات مشيمية ووذمة حليمة عصب بصري.

- **الاختلاطات:**
  - العينية: اعتلال عصب بصري، اعتلال قرنية تعرضي، اتفاع الضغط داخل المقلة IOP، انسداد الشريان والوريد الشبكي المركزي.
  - تشكل خراجات ضمن الحجاج.
  - اختلاطات داخل القحف: نسبة حدوثها 3-4%، مميتة، وهي التهاب سحايا، خراجات دماغ، خثرات الجيب الكهفي.

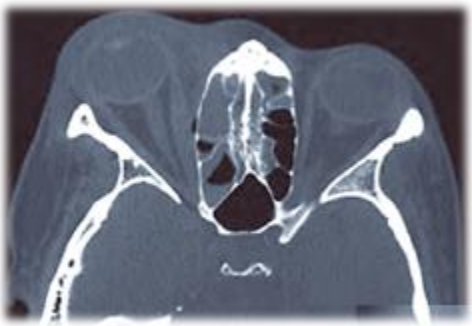

- **التشخيص:** الفحوص المخبرية و CT.

- **التدبير:**
  - عادة استشفاء (مع متابعة من قبل ENT واختصاصي الأطفال) وضرورة مراقبة امتداد الاحمرار ووظائف العصب البصري، تعطى الصادات وريدياً، تغطية ثلاثية، (عادة نبدأ بـ سيفتازيديم مع مترونيدازول فموي "تغطية اللاهوائيات").
  - نستمر بالمعالجة الوريدية لمدة 4 أيام بعد زوال الترفع الحروري مع استمرار المعالجة بالصادات فموياً لمدة 1-3 أسابيع، يمكن التداخل الجراحي بحالات خاصة.
  - معالجة الأعراض العينية الأُخرى المرافقة مثل: تعرض القرنية والتهاب الملتحمة.
  - **متى نقوم بالتدبير الجراحي؟**

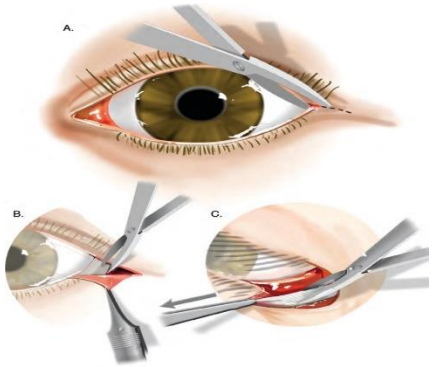

1. تشكل خراج حجاج (تصريف باكراً ما أمكن).
2. تصريف التهاب الجيوب في حال: عدم استجابة على الصادات، وجود التهاب جيوب شديد.
3. انضغاط عصب بصري شديد حاد: حالة إسعافية، خزع مآق وحشي.

الجحوظ الوعائي

صفاته:

- يزداد تدريجياً مع انتباج الأجفان.
- تُسمع نفخة عند الإصغاء.
- جحوظ نابض.
- توسّع الأوردة فوق الصلبة.
- يحدث شلول الأعصاب المحركة (متلازمة الجدار الوحشي للجيب الكهفي)، ← فقد حس القرنية ← اعتلال قرنية شللي.

التدبير: معرفة السبب وتدبيره.

الجحوظ الورمي

صفاته:

- غالباً وحيد الجانب، وهو جحوظ غير قابل للرد، صغير ويكبر تدريجياً، وجهة الجحوظ (محوره) يتعلق بموضع الورم:
  - جحوظ مستقيم ← الورم بالمخروط العضلي خلف المقلة.
  - جحوظ علوي ← الورم سفلي بالنسبة للملقة.
- قد يصاب العصب البصري والأعصاب المحركة والحسية (ضمن الحجاج) وبالتالي قد يحدث شفع وتحدد حركات العين وتدني القدرة البصرية.

انتهت المحاضرة:)

دون ملاحظاتك:

.....

.....

.....

العينية

نظري

Dr. Rahaf alsamman

المحاضرة الثانية 2

6

فهرس المحاضرة

الصلبة
العدسة

The Sclera الصلبة

تشريح وفيزيولوجيا الصلبة

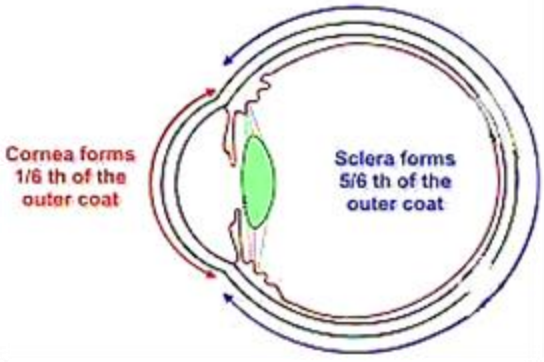

- تشكل 6/5 من جدار كرة العين.
- الصلبة عاتمة وبيضاء عكس القرنية لأنها مكونة من ألياف الكولاجين ذات الأقطار المختلفة والمتوضعة بحزم متراكبة بمحاور مختلفة مع وجود ألياف مرنة بينها وبالتالي تمتاز الصلبة بأنها مقاومة وطرية بالوقت نفسه وبالتالي فهي تؤمّن حماية للأنسجة داخل العين وتتكيف مع ضغط العين.
- تُحاط الصلبة بمحفظة تينون.
- تبلغ ثخانة الصلبة 1 مم (ترق باتجاه الخلف) عدا في أماكن ارتكاز العضلات المحركة للعين فهي أرق وفي منطقة الحوف (اللم) ومنطقة خروج العصب البصري.
- لا يوجد ضمن نسيج الصلبة أي أوعية دموية ولكن يخترقها العديد من الأوعية والأعصاب.
- **الطبقة فوق الصلبة Episclera**: تقع في القسم الأمامي للصلبة، تتكون من نسيج ضام، تقع بين لُحمة الصلبة السطحية ومحفظة تينون.

التهاب ما فوق الصلبة Episcleritis

- نسبة إصابة الإناث أعلى من الذكور.

الأعراض

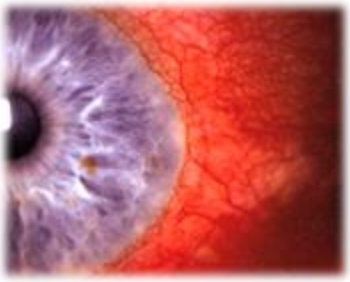

- بدء حاد.
- احمرار وألم خفيف في عين واحدة أو العينين معاً.
- عادة عند الشباب Young adult وقصة حدوث هجمات سابقة لنفس المشكلة (Recurrent episodes).
- لا يوجد مفرزات.

العلامات

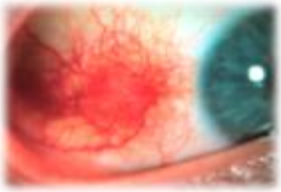

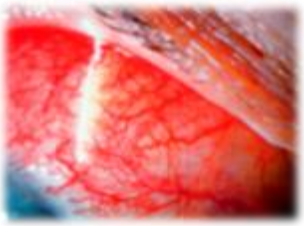

- احمرار عين بشكل قطاعي (ممكن أن يكون احمرار عين كامل ولكن قليل الحدوث).
- تألم خفيف لمتوسط فوق منطقة ما فوق الصلبة المحتقنة.
- ممكن مشاهدة عقيدة متحركة بشكل خفيف فوق الصلبة.
- نادراً ما يرافقها التهاب عنبة أمامي أو قرنية.
- **الرؤية تبقى طبيعية.**

التشخيص التفريقي

- التهاب الصلبة.
- التهاب القزحية.
- التهاب ملتحمة.
- ارتداء عدسات لاصقة لمدة طويلة.

الآلية الإمراضية

- غالباً **مجهولة السبب.**
- **إنتانية:** مثل الحلأ النطاقي Herpes zoster.
- **غيرها:** العد الوردي - النقرس - الداء الدرقي - أرجي Atopy.

التشخيص

- يتم بالقصة المرضية والفحص السريري.
- اختبار قطرة الفينيل إفرين.
- في حال الشك بوجود مرض جهازي مرافق (أو النكس المتكرر) يجب إجراء فحوصات مخبرية أوسع مثل: أضداد ANA - RF - ESR وغيرها ...

التدبير

الحالات الخفيفة:

- قطرات مرطبة فقط، 4 مرات باليوم.

الحالات المتوسطة للشديدة:

- ستيروئيد موضعي خفيف مثل الفلوروميتولون 0.1%، 4 مرات باليوم لمدة 1–2 أسبوع (قد نحتاج ستيروئيد أقوى).
- مضادات الالتهاب غير الستيروئيدية NSAIDs فموياً، مثل الإيبوبروفين 200، 3 مرات باليوم.
- قد نحتاج إندوميتاسين (للحالات المترافقة مع مرض جهازي مشخص سابقاً).

التهاب الصلبة Scleritis

الأعراض

- ألم عين شديد قد ينتشر للجبهة والحاجب أو الفك، موقظ للمريض من النوم.
- بدء مترقي أو شديد لاحمرار العين مع تدني القدرة البصرية.

العلامات

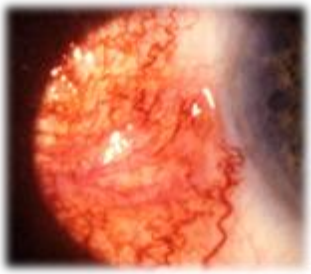

- التهاب أوعية الصلبة وفوق الصلبة والملتحمة بشكل قطاعي أو منتشر (Sectoral or Diffuse).
- تتميز أوعية الصلبة بأنها ضخمة وعميقة ولا تتحرك ولا تبيّض بقطرة الفينيل إفرين.
- **السمة المميزة:** ازرقاق الصلبة وقد يحدث ترقق صلبة أو وذمة.
- قد يحدث عقيدات صلبة.

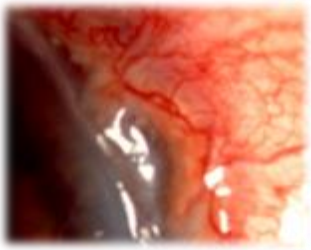

- قد يحدث تغييرات في القرنية (التهاب قرنية محيطي - تميع قرنية Keratolysis) زرق - ساد - التهاب عنبة.

علامات التهاب الصلبة الخلفية Posterior scleritis:

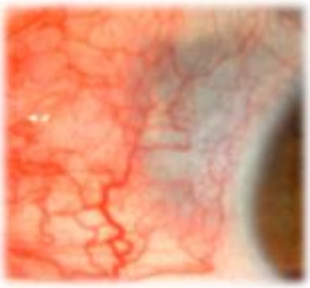

- عقيدات تحت الشبكية - انفصال شبكية نتحي - جحوظ.
- حدوث سريع لمد البصر Rapid onset hyperopia.



شفوفية الصلبة بسبب التهاب صلبة ناكس Recurrent.

التشخيص التفريقي

- التهاب ما فوق الصلبة (عمر أصغر - بدء حاد أكثر من التهاب الصلبة ولكن مع أعراض أخف).

الأسباب Etiology

- 50% تترافق مع مرض جهازي.
- **الأشيع:** أمراض النسيج الضام (RA - واغنر - SLE - التهاب فقار مقسط ...) - الحلأ النطاقي - السفلس ...
- **الأقل شيوعاً:** السل - الساركوئيد - HTN - إنتاني (مثل: الزوائف الزنجارية التي قد تسبب قرحات صلبة - البروتيوس المترافقة مع طوق الصلبة).

التصنيف

- **التهاب صلبة أمامي منتشر.**
- **التهاب صلبة أمامي عقيدي:** وجود عقيدات غير متحركة.
- **التهاب صلبة أمامي تنخري لا التهابي:** لا عرضية بشكل نموذجي - تشاهد عادة في الداء الرثياني المزمن.

- **التهاب صلبة أمامي تنخري التهابي:** ألم حاد شديد - تنخر بالصلبة فتصبح شفافة (المشيمية تحتها تصبح مرئية) - ترافق عالي مع أمراض جهازية التهابية.

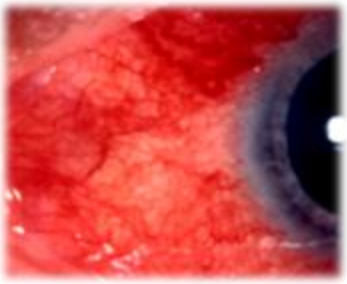
التهاب صلبة أمامي منتشر.

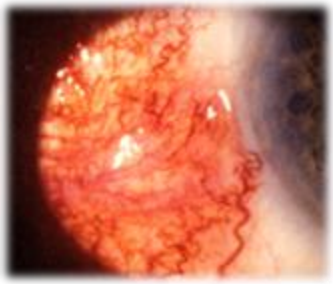
التهاب صلبة أمامي عقيدي.

التهاب صلبة أمامي التهابي.

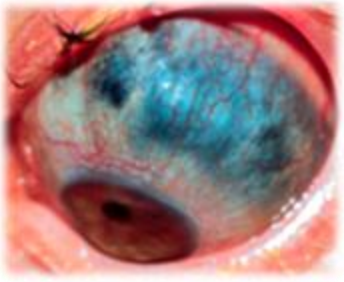
التهاب صلبة أمامي لا التهابي.

- **التهاب الصلبة الخلفي:** البدء خلفي ونادراً ما يكون ممتد من التهاب صلبة أمامي، ويترافق مع: انفصال شبكية نتحي - وذمة حليمة عصب بصري - نزف شبكي - تثنيات مشيمية - جحوظ - ألم - تحدد حركات حاصر Restricted motality، عادة لا يتعلق بمرض جهازي.

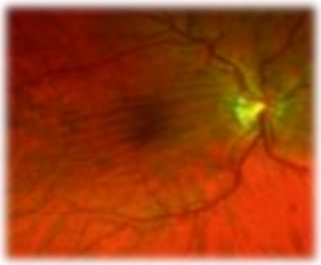

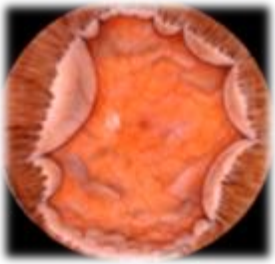

التدبير

- الستيروئيدات الموضعية غير فعالة هنا.
- حقن الستيروئيدات حول المقلة Periocular، وهنا مضاد استطباب خاصة في النمط التنخري حيث أنها قد تسبب ترقق صلبة وانثقابها.
- أهم علامة على الاستجابة للعلاج هو تحسن الألم.
- **التهاب الصلبة المنتشر والعقيدي:** نبدأ بـ NSAIDs (إيبوبروفين أو إندوميتاسين)، في حال عدم الاستجابة نعطي ستيروئيدات جهازية (بريدلون فموي ثم تخفيف تدريجي)، (إضافة NSAIDs هنا تسرع تخفيف جرعة الستيروئيد)، في حال عدم الاستجابة نعطي مثبطات المناعة (سايكلوسبورين – ميتوتركسات..).
- **التهاب الصلبة التنخري:** ستيروئيدات جهازية ومثبطات مناعة، في حال التهديد بانثقاب الصلبة نضع رقعة صلبة Scleral patch.
- **التهاب الصلبة الخلفي:** NSAIDs جهازي مع ستيروئيد جهازي أو مثبط مناعة.
- في حال حدوث التهاب صلبة بآلية إنتانية: تعالج بالصادات المناسبة موضعياً وجهازياً وعادة يمتاز الفلوروكينولون بنفوذية جيدة للأنسجة العينية، وفي حال وجود جسم أجنبي (مثل طوق الصلبة) فيجب إزالته.
- يجب وضع نظارات أو واقيات العين (Eye shield) في حال الترقق الهام للصلبة والمهدد بالانثقاب.

أمراض الصلبة الأخرى

الصلبة الزرقاء

- يتغير لون الصلبة بسبب ترققها وبالتالي تصبح النسج تحتها (المشيمية) مرئية.
- من الأمراض المسببة لها: إهلرز دانلوس النمط 4 - تناذر مارفان ...

The Lens العدسة

- **العدسة:** جسم بللوري محدب الوجهين.
- الوجه الأمامي للعدسة محدب، نصف قطر تحدبه 10 مم.
- الوجه الخلفي للعدسة أكثر تحدباً من الأمامي، نصف قطر تحدبه 6 مم.
- أربطة زن Zinn: أربطة معلّقة للعدسة، ترتكز على محفظة العدسة في منطقة استواء العدسة.
- محور العدسة يزداد مع العمر حتى 5 مم عند الكهول.

أجزاء العدسة

- المحفظة Capsule: مختلفة الثخانة (أرق عند القطب الخلفي، أثخن عند الاستواء).
- النسيج الظهاري: يقع تحت المحفظة الأمامية والاستواء وهو مسؤول عن تشكيل ألياف العدسة.
- ألياف العدسة (القشر): الألياف المتشكلة حديثاً تتوضع حول الألياف القديمة التي تندفع نحو المركز.

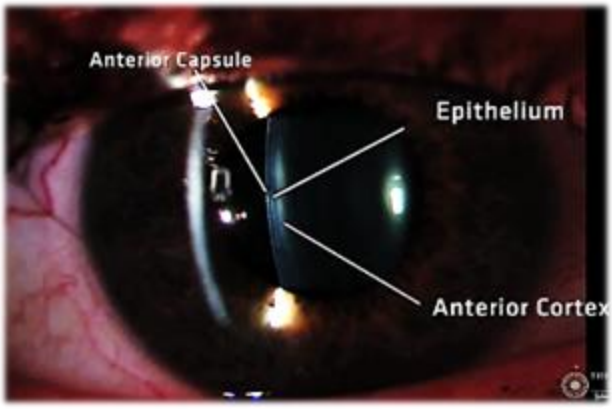

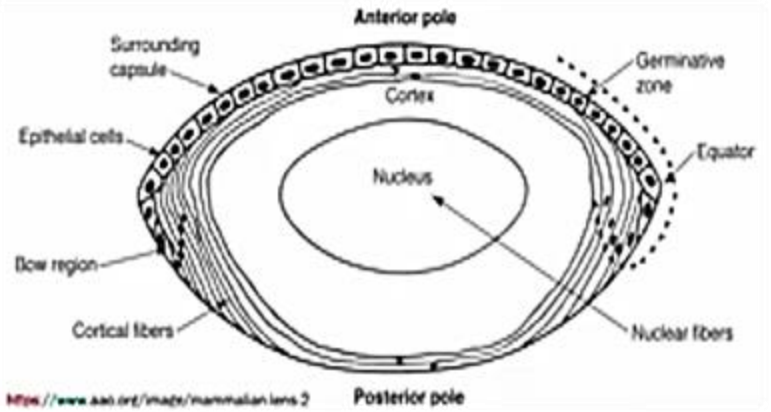

عمل العدسة

- الانكسار Refraction: قوة انكسار العدسة 18 كسيرة وقرينة انكسارها 1.42.
- المطابقة Accommodation.

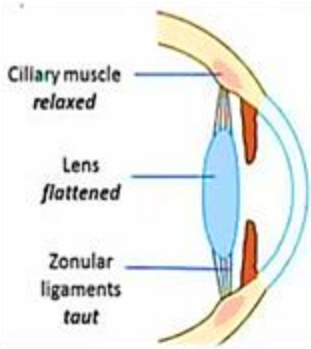

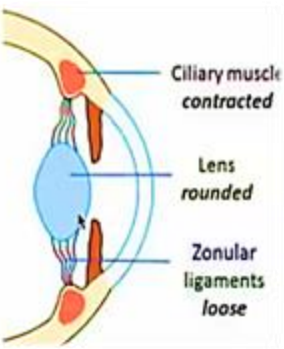

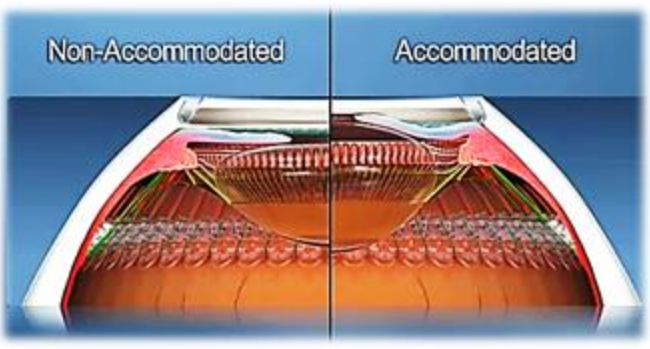

استقلاب العدسة

- المحفظة غشاء نصف نفوذ.
- معظم استقلاب العدسة لاهوائي.
- حمض الإسكوربيك والغلوتاتيون ضروريان لشفوفية العدسة.
- تكثف العدسة ونقص شفوفيتها يسبب الساد.

الساد Cataract

الساد الولادي Congenetal Cataract

- هو كثافة في منطقة محددة من العدسة حدثت أثناء الحياة الجنينية أو بعد الولادة بفترة قصيرة.
- غالباً وراثة جسمي قاهر وفي ثلثي الحالات يكون ساد ثنائي الجانب.
- الساد وحيد الجانب: عادة منفرد Sporadic بدون قصة عائلية أو جهازية.

الأسباب:

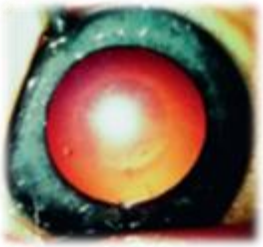

- أمراض جهازية مرافقة مثل الغالاكتوزيميا (يمكن أن يتراجع الساد في المراحل المبكرة عند إجراء حمية خالية من الغالاكتوز بشكل جيد) - ساد قطرة الزيت.
- أمراض بسبب عدوى داخل الرحم: الحصبة (تسبب الساد بنسبة 15%) - التوكسوبلاسموز - CMV.
- مرافقات جهازية أخرى: تثلث الصبغي 21 (متلازمة داون: 75% نسبة حدوث الساد ويحدث في الطفولة المتأخرة) - تثلث الصبغي 18 (متلازمة إدوارد).

الأشكال السريرية:

- ساد البقع الزرقاء Blue dots opacities: شائع وغير هام بصرياً.
- الساد المناطقي Zonular –lamellar: النمط الأشيع، عبارة عن كثافات بيضاء تحيط بالنواة ويحيط بها القشر الشفاف.
- الساد القطبي الأمامي: تأثير خفيف عالرؤية ويتطور بشكل تدريجي.
- الساد القطبي الخلفي: تأثير هام على الرؤية ويتطور بشكل سريع.
- الساد الهرمي Posterior lenticonus: بروز خلفي متكثف (المحفظة الخلفية).
- الساد النووي.
- الساد الدرزي Sutural.

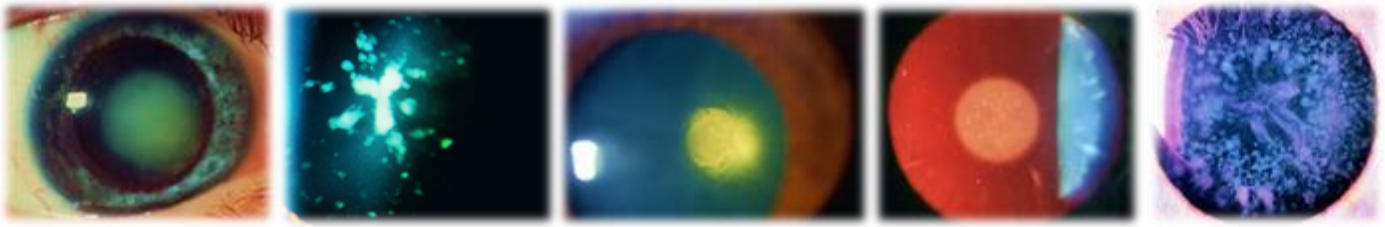

التقييم العيني للمريض Ocularassessment:

- يعتمد على رؤية المنعكس الأحمر ورؤية تفاصيل قعر العين.
- ساد كثيف جداً: ساد شامل للحدقة Occluding the pupil.
- ساد أقل كثافة و لكنه هام بصرياً: كثافات مركزية أو خلفية قطرها أكثر من 3 مم.
- كثافات غير هامة بصرياً: يمكن رؤية تفاصيل قعر العين (الأوعية الشبكية).
- المؤشرات الأخرى التي تدل على وجود ضعف رؤية شديد: غياب التثبيت المركزي – الرأرأة – الحول.

التدبير:

جراحي حسب شدة كثافة الساد:

- الجراحة خلال أيام لأسابيع (4-6 أسابيع): لمنع حدوث الغطش Amblyopia غير العكوس وذلك في حال وجود ساد شديد الكثافة (بسبب وجود حاجز يمنع تطور الرؤية).
- سواء كان وحيد الجانب أو ثنائي الجانب (هنا نبدأ بالساد ذو الكثافة الأشد).
- الساد وحيد الجانب غالباً ما يسبب غطش ويتطلب التدبير المناسب.
- يجب تصحيح حالة انعدام العدسة (بعد الجراحة) بالطرق المناسبة: نظارات – عدسات لاصقة – زرع عدسة IOL.

يجب تمييز الساد الولادي عن بقية الأمراض المسببة للحدقة البيضاء: (مهم)

- الورم الجذعي الشبكي Retinoplastoma.
- بقاء الزجاجي البدئي (الخلفي).
- الورم الدبقي الشبكي Retinal astrocytoma.
- انفصال الشبكية (قد يكون ناتج عن اعتلال شبكية عند الخدج).
- ثلامة الشبكية والمشيمية Retinochoroidal coloboma.
- Toxocariasis وداء كوتس Coats.

الساد المكتسب aquired cataract

الأعراض:

تدني وتشوش رؤية مترقي ببطء - أحادي أو ثنائي الجانب.

العلامات:

كثافات في العدسة - عدم القدرة على رؤية قعر العين بوضوح.

أسباب الساد المكتسب:

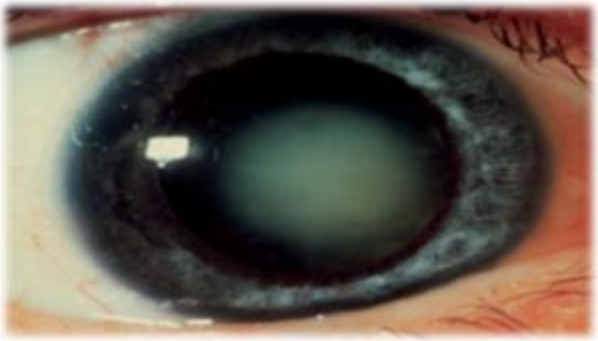



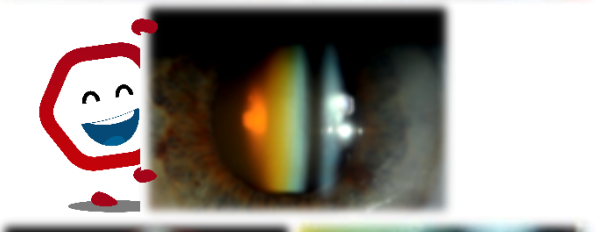

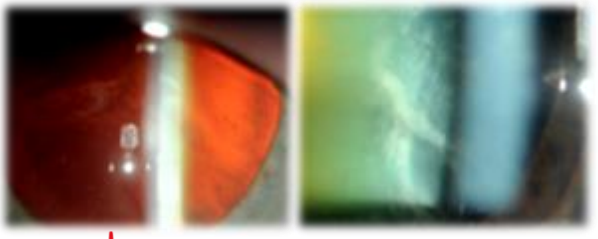

1. **الساد الشيخي Age related cataract: وأنواعه:**
   1. الساد تحت المحفظة الخلفية Sub-capsular cataract: يعتبر الساد تحت المحفظة الخلفية أكثر تأثيراً على الرؤية من الساد تحت المحفظة الأمامية، تبدأ الكثافة من المركز وتمتد إلى المحيط.
   2. الساد النووي Nuclear cataract: غالباً يترافق مع حدوث حسر بصر Myopia بسبب زيادة القوة الكاسرة للعدسة.
   3. الساد القشري Cortical cataract: يحدث بالقشر الأمامي أو الخلفي أو عند الاستواء، تظهر الكثافات (تميه القشر) بشكل فجوات بين ألياف العدسة.

- **مراحل نضج (تطور) الساد:**
  - ساد غير ناضج Immature: تكثف جزئي بالعدسة.
  - ساد ناضج Mature: تكثف كامل بالعدسة Completely opaque، هنا تنتبج العدسة وقد يحدث انسداد لزاوية البيت الأمامي وبالتالي حدوث هجمة زرق (البيت الأمامي ضحل).
  - ساد مفرط النضج Hypermature: ينقص تميه العدسة فتجف ويصغر حجمها (يزداد عمق البيت الأمامي).
  - ساد مورغاني Morgagian: ساد مفرط النضج مع تميه القشر وبالتالي تسقط النواة القاسية للأسفل.

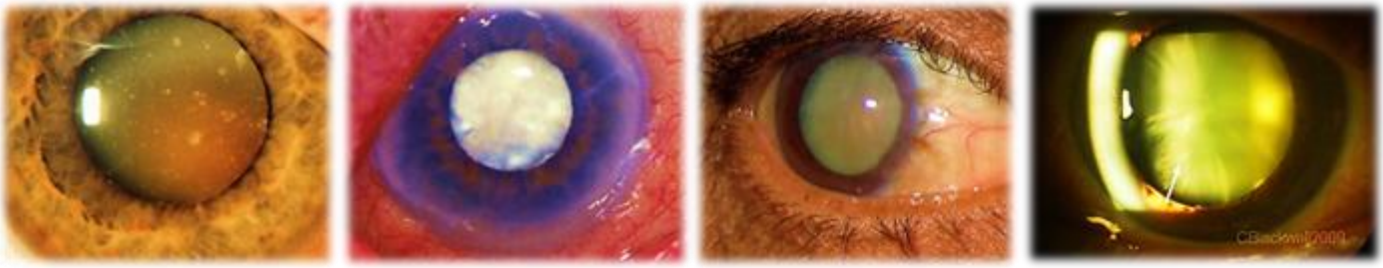

II. الساد بسبب أمراض جهازية:

1. الداء السكري:
   - ارتفاع قيم السكر في الدم تسبب ارتفاع قيم السكر في الخلط المائي حيث ينتشر لداخل العدسة ويستقلب إلى سوربيتول حيث يتراكم ويسبب فرط إماهة (حلولية) وهنا يحدث زيادة في القوة الكاسرة للعدسة (حسر).
   - الشكل الكلاسيكي للساد (نادر) عند السكريين: عند الشباب، كثافات قشرية بشكل ندف الثلج Snowflake.
   - الساد الشيخي عند السكريين يحدث بأعمار أصغر.

2. التهاب الجلد التأتبي Atopic dermatitis.
3. الضمور العضلي Myotonic dystrophy.
4. الورم الليفي العصبي نمط 2.

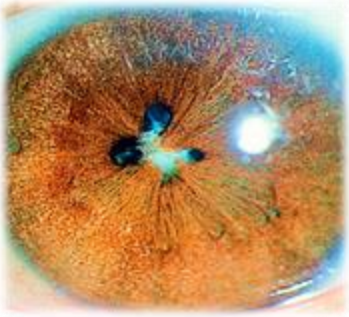

III. الساد الثانوي (المختلط): حدوث الساد بسبب وجود مشكلة عينية أخرى مثل:

1. التهاب عنبة أمامي مزمن.
2. الحسر العالي.
3. زرق حاد مغلق الزاوية.
4. حثولات قعر العين الوراثية (التهاب الشبكية الصباغي).

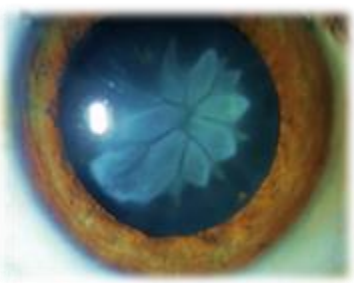

IV. الساد الرضي Traumatic cataract: الرض هو أشيع سبب لحدوث الساد عند الشباب:

1. الرض الثاقب: يسبب تمزق محفظة العدسة وبالتالي تكثف سريع للعدسة.
2. الرض الكليل: يسبب ساد بشكل الزهرة.

3. صدمة الكهرباء.
4. الأشعة تحت الحمراء: عند نافخي الزجاج (يمتاز بأنه تقشرات بالمحفظة الأمامية للعدسة).
5. التشعيع (كما في تشعيع الأورام): يسبب ساد تحت محفظة خلفية.



٧. الساد السمي (بسبب دوائي):

1. الكورتيزون (موضعي أو عام) تأثيره على الأطفال أكبر.
2. الكلوربرومازين (تأثير دائم حتى بعد إيقاف الدواء).
3. مقبضات الحدقة الموضعية.

تدبير الساد

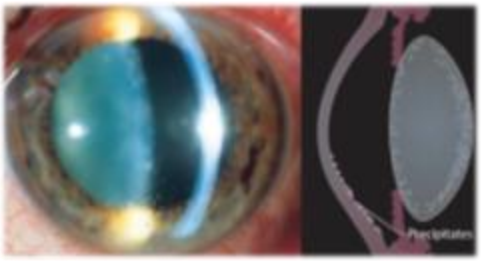

- استخراج الساد جراحياً لتحسين الرؤية.
- قد تكون جراحة الساد إسعافية (ضرورية) لعلاج مرض عيني حدث بسبب الساد مثل: التهاب العنبة والزرق الحاد المتعلق بالعدسة.
- يجب عدم ترك الساد لدرجة ظهور الاختلاطات:
  - الزرق التأقي: اندخال بروتينات العدسة عبر المحفظة المترققة إلى الخلط المائي.
  - الزرق الآلي: انسداد التربيق ببروتينات العدسة.
  - الزرق الحاد مغلق الزاوية: بسبب انتباج العدسة وحدوث حصار حدقة.
- يجب التأكد من سلامة حس العين للضوء قبل الجراحة.

جراحة الساد

اختلاطات جراحة الساد

الساد الثانوي (الكثافات تحت المحفظة المحفظة الخلفية)

خلع وتحت خلع العدسة

- تحت الخلع (Subluxation): تمزق جزئي للألياف النطاقية Zonular fibers وبالتالي تصبح العدسة غير متمركزة ولكنها مرئية بشكل جزئي من الحدقة.
- الخلع (Dislocation): تمزق كامل الألياف النطاقية وبالتالي فالعدسة غير مرئية من خلال الحدقة.

الأعراض:

- تدني قدرة بصرية.
- شفع أحادي الجانب (شفع مستمر حتى عند تغطية إحدى العينين).

العلامات:



- خلل تموضع العدسة – قد يحدث توسع حدقة.
- تغير في أسواء الانكسار عند المريض خاصة الانحراف أو حدوث حسر مكتسب.
- ساد – زرق (حصار حدقة) مغلق الزاوية.
- عمق البيت الأمامي غير منتظم Asymmetry of AC depth.

الأسباب:

- الرض: يحدث تحت الخلع في حال إصابة أكثر من 25% من الألياف النطاقية.
- التقشر الكاذب Pseudoexfoliation (PEX): قشور تتموضع بشكل الهدف على المحفظة الأمامية، عادة تترافق مع الزرق – عدم توسع الحدقة بشكل كافي – زيادة خطورة حدوث اختلاطات أثناء جراحة الساد.
- متلازمة مارفان: تحت خلع ثنائي الجانب (عادة علوي صدغي Superiorly and temporaly)، زيادة خطورة حدوث انفصال شبكية RD.
- بيلة الهوموسيستيئين: تحت خلع ثنائي الجانب (عادة أنفي سفلي Inferiorly and nasally)، قد يكون تحت الخلع التظاهرة الأولى للمرض، خطورة حدوث RD وعتاهة.
- متلازمة ويل ماركيزاني: عدسة صغيرة تنخلع للبيت الأمامي (لا يوجد عتاهة).
- أسباب أخرى: الأفرنجي المكتسب - العدسة الهاجرة الخلقي - اللاقزحية - متلازمة إهلرز دانلوس - الساد مفرط النضج.

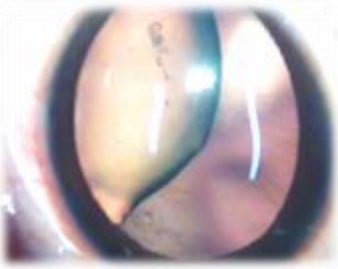

تحت خلع في متلازمة مارفان.

خلع عدسة للبيت الأمامي.



التقشر الكاذب.

الاختلاطات:

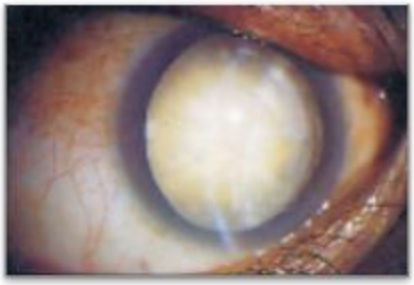

- حدوث اسواء انكسار , خاصة اللابؤرية في حال تحت الخلع .
- زرق.
- التهاب عنبة محدث بالعدسة (نادراً).

تدبير خلع العدسة

- يهدف لمعالجة أسواء الانكسار بالعدسات المصححة المناسبة.

- **تدبير جراحي (استخراج العدسة مع وضع عدسة صنعية IOL) في حال :**
  - عدم القدرة على تصحيح أسواء الانكسار .
  - وجود ساد هام بصرياً .
  - حدوث الزرق و التهاب العنبة .
  - اعتلال قرنية خلفي .
- **خلع العدسة للزجاجي الخلفي :**
- مراقبة أو استخراج العدسة (parsplana lensectomy) مع زرع عدسة صنعية IOL.

انتهت المحاضرة :)

دون ملاحظاتك:

العينية

نظري

Dr. Rahaf alsamman

المحاضرة الثالثة 3

7

فهرس المحاضرة

الزرق

الزرق Glaucoma

إفراز الخلط المائي

- **يفرز الخلط المائي** من ظهارة المنطقة المثناة من الجسم الهدبي.
- يقسم الجسم الهدبي إلى قسمين: أمامي يدعى المنطقة المثناة Pars plicata وخلفي يدعى المنطقة الملساء Pars plana)، الإفراز يكون بشكل منفعل Passive (مثلاً بفعل فرق الحلولية) أو بشكل فعال Active (وبشكل النسبة الأكبر).
- الإفراز (عادة الفعال) يخضع للجهاز العصبي الودي بتأثيرات متعاكسة متواسطة بالمستقبلات:
  - β_2 (تزيد الإفراز).
  - α_2 (تخفف الإفراز).
- وتلعب خميرة الكربونيك إنهيدراز دوراً في الإفراز.

تصريف الخلط المائي

يجري الخلط المائي من البيت الخلفي ويعبر من خلال الحدقة للغرفة الأمامية (البيت الأمامي AC) ويتم تصريفه منها بـ 3 طرق:

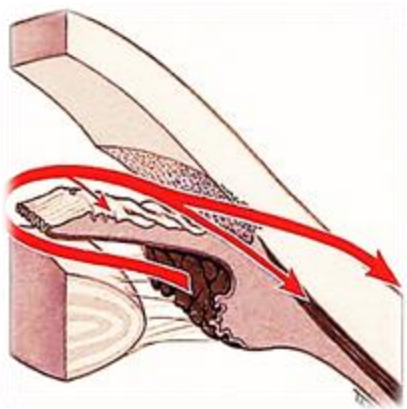

- عن طريق التربيق (يمثل 90% من التصريف): حيث يعبر من خلال التربيق حتى قناة شليم ومنها إلى الأوردة فوق الصلبة.
- الطريق العنبي Uveoscleral drainge (يمثل حوالي 10% من التصريف): حيث يمر الخلط المائي عبر الجسم الهدبي إلى المسافات فوق المشيمية حيث يرشح إلى الدوران الوريدي في الجسم الهدبي والمشيمية والصلبة.
- جزء من الخلط المائي يرشح عبر القزحية.

ما هو التربيق Trabecular meshwork؟

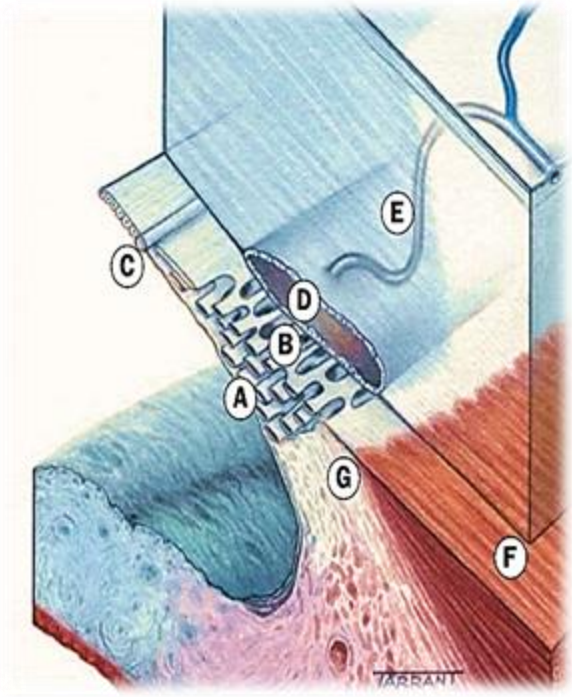

Fig. 10.2 Anatomy of outflow channels: A, Uveal meshwork; B, corneoscleral meshwork; C, Schwalbe line; D, Schlemm canal; E, connector channels; F, longitudinal muscle of the ciliary body; G, scleral spur

يتألف من 3 أقسام:

- شبكة التربيق الهدبي "العنبي" (Uveal meshwork): الطبقة الداخلية – تشبه الخلايا البطانية -تمتدّ من جذر القزحية حتى خط شوالبه (خط شوالبه: هو النهاية المحيطية لغشاء ديسميه والحدود الأمامية للتربيق)، مقاومته ضعيفة للتصريف.
- التربيق القرني الصلبي (Corneoscleral meshwork): يتوضع خارجياً نسبة للتربيق الهدبي -يشكل القسم الأثخن من التربيق – تمتد من خط شوالبه حتى مهماز الصلبة، المسافات بين التربيقية هنا أصغر من الموجودة في الشبكة الهدبية وبالتالي مقاومة أعلى للتصريف.
- الشبكة جانب القنيوية Jucstacanalicular: الجزء الخارجي من التربيق – تصل الشبكة القرنية الصلبية مع بطانة الجدار الداخلي لقناة شليم، وهي تعطي النسبة الأكبر من المقاومة الطبيعية لتدفّق (تصريف) الخلط المائي.

قناة شليم Schlemm canal: وعاء دائري موازٍ للحوف، يصل إليها الخلط المائي عن طريق التربيق.

الضغط داخل المقلة IOP

- يتحدد بحالة التوازن بين نسبة إنتاج الخلط المائي وتصريفه (ويتحدد التصريف بالمقاومة الموجودة ضمن التربيق ومستوى الضغط الوريدي لفوق الصلبة).
- **الضغط الطبيعي 11 – 21 مم زئبقي.**
- يحدث تغيرات نهارية للضغط (Diurnal variations): IOP يكون أعلى في الصباح وأخفض في فترة المساء (وذلك بسبب أن الإفراز ينخفض في المساء).

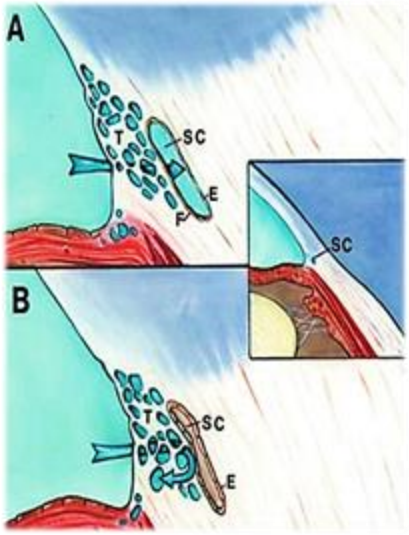

- هذه التبدلات تكون أوضح في العيون الزرقية Glaucomatous eyes.
- **الزرق** هو ارتفاع في الضغط داخل العين عن الحد الذي تتحمله أنسجة العين مترافق مع تبدلات في حليمة العصب البصري والساحة البصرية.
- يصيب الزرق 2-3% من الأشخاص فوق عمر 40 سنة (50% منهم قد لا يشخصوا).

تصنيف الزرق:

- خلقي.
- مكتسب:
  - مفتوح الزاوية.
  - مغلق الزاوية.

فيديو عن الزرق.

الزرق البدئي مفتوح الزاوية Primary Open Angle Glaucoma (POAG)

الأعراض

عادة لا عرضي – قد يحدث تشوش رؤية أو رؤية هالات حول الضوء.

العلامات

ارتفاع في قيمة IOP:

بعدة طرق منها قياس الضغط بالتسطيح بجهاز Goldman tonometry.

تنظير زاوية العين Gonioscopy:

- **عناصر الزاوية:**
  - خط شوالبه.
  - التربيق: يمتد من خط شوالبه حتى مهماز الصلبة، طوله 600 مكرون، وهو قسمين:
    - أمامي غير وظيفي (متاخم لخط شوالبه) أبيض اللون.
    - خلفي وظيفي (متاخم لمهماز الصلبة) رمادي مزرق – عند البالغين.

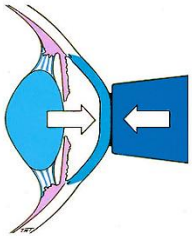

  - مهماز الصلبة: وهو أكثر منطقة أمامية في الصلبة ومكان التحام (Attachment) الألياف الطولانية للجسم الهدبي، تبدو بتنظير الزاوية بشكل شريط ضيق أبيض اللون.
  - الجسم الهدبي: يقع خلف مهماز الصلبة، لونه بني (ضيق عند المديدين وعريض عند الحسيرين) وعرضه يختلف حسب مكان ارتكاز القزحية عليه.
- تكون الزاوية مفتوحة عندما تكون العناصر الأربعة مرئية بالتنظير.

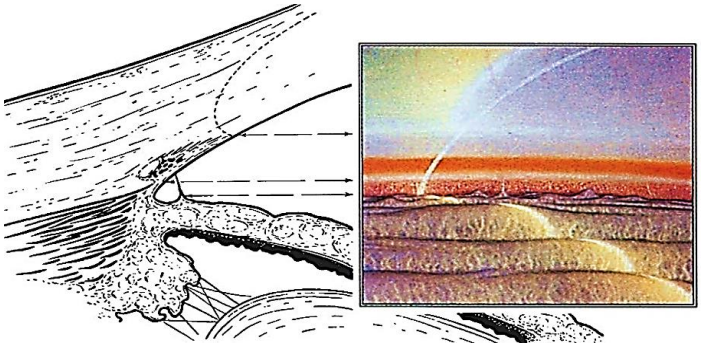

- يصنف انفتاح الزاوية حسب نظام Shaffer إلى 4 درجات:
  0. غياب كامل الطبقات
  1. غياب كل الطبقات عدا خط شوالبه.
  2. غياب فقط الجسم الهدبي والمهماز.
  3. غياب الجسم الهدبي.

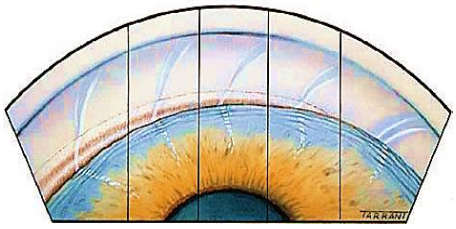

تقييم حليمة العصب البصري Optic disc:

- في الحالة الطبيعية للحليمة Disc يوجد تقعر فيزيولوجي (Cup) مُحاط بالألياف العصبية التي تشكل حلقة وردية حول التقعر (Rim).
- النسبة C/D مهمة وعادة متناظرة بين العينين والقيمة السوية لها أن تكون 0.3 وهي مختلفة حسب وجود أسواء الانكسار وقيمتها. أي الفرق بين العينين أكثر من 0.2 فهو مؤشر لخطورة وجود زرق.
- قطر الحليمة مختلف بين الأشخاص وما يهم عند تقييم الحليمة عند مريض الزرق هو القطر العمودي.
- زيادة التقعر C ناجم عن انخفاض تدريجي (أذية) في عدد الألياف العصبية وهي غير عكوسة.
- يمكن مشاهدة تقعر زرقي بدون مشاهدة ارتفاع في قيم IOP.
- في الحالات المتقدمة (C/D عالي) يشاهد منظر انقطاع الأوعية عند خروجها من الحليمة.
- من الأجهزة الحديثة المستخدمة في تقييم حليمة العصب البصري Optical coherence tomography (OCT) التصوير البصري المقطعي التوافقي، ويستخدم لدراسة العصب البصري وطبقة الألياف العصبية للشبكية.

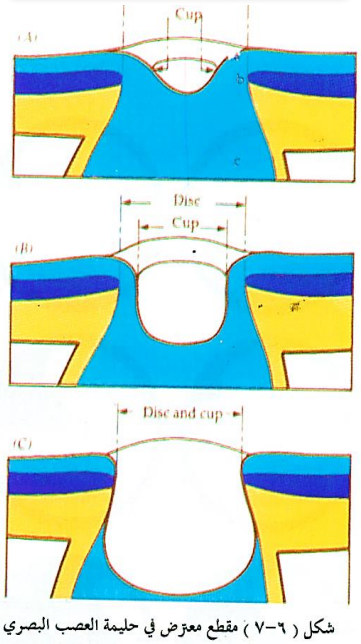

شكل (٦-٧) مقطع معرّض في حليمة العصب البصري

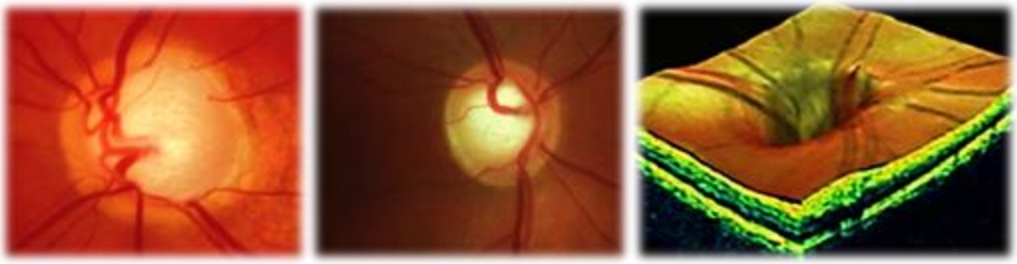

تبدلات في الساحة البصرية Visual Field:

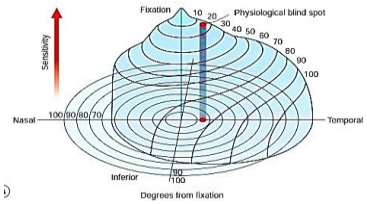

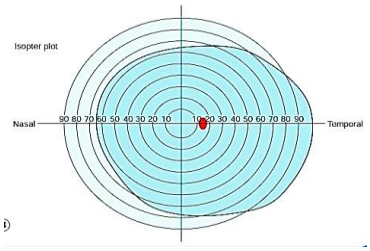

- الساحة البصرية السليمة تمتد 50 درجة علوياً و60 درجة أنفياً و70 درجة سفلياً و90 درجة صدغياً.
- النقطة العمياء تقع للوحشي والأسفل قليلاً من نقطة التثبيت.
- **التبدلات المرضية:**
  - الخطوة الأنفية Nasal step.
  - عتمة جانب مركزية Paracentral scotoma.
  - عتمة قوسية Arcuate scotoma تمتد من النقطة العمياء للأنفي (عادة تحترم الخط الناصف الأفقي).
  - عيب شديد في الساحة البصرية المركزية: حيث يبقى ساحة إبصارية مركزية أنبوبية وجزء من الساحة الصدغية وتختفي هذه تدريجياً ثم تتبعها المركزية (أحياناً يحدث العكس) وتنتهي الحالة إلى عمى تام NLP غير قابل للتراجع.

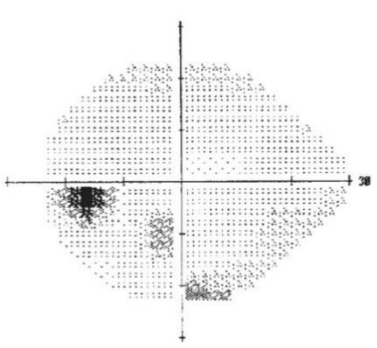

عتمة جانب مركزية.

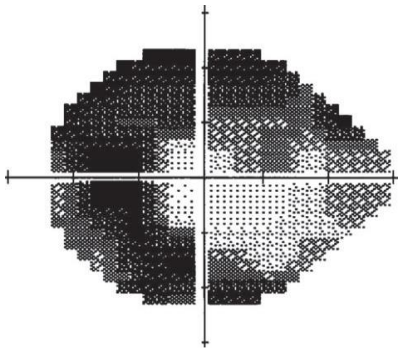

أذية شديدة بالساحة البصرية.

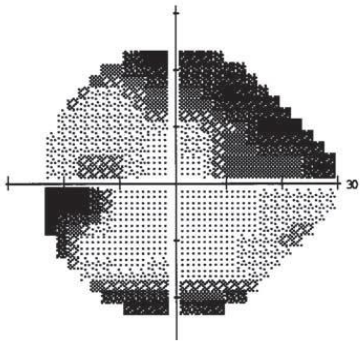

الخطوة الأنفية مع العتمة القوسية.

عوامل خطورة POAG Risk factors

- قيمة IOP عالية عند التشخيص، فرق في قيم IOP بين العينين أكثر من 4 مم ز وبالتالي المريض بحاجة لاستقصاءات أكثر.
- العمر: المسنين.
- العرق: العرق الأسود.
- قصة عائلية لوجود الزرق عند أقارب الدرجة الأولى.
- الحسر.
- الداء السكري.
- تناول حبوب منع الحمل.
- وجود أمراض وعائية: HTN - أمراض قلبية وعائية – تشنج أوعية (الشقيقة).
- تناول بعض الأدوية مثل الستيروئيدات: خاصة الموضعية.

معالجة POAG

- **أي مريض زرق مزمن مفتوح الزاوية يجب إجراء فحص دوري لـ:**
  - IOP.
  - الساحة البصرية.
  - حليمة العصب البصري.
- أي تبدل في هذه الفحوصات دليل على تطور الزرق وفشل المعالجة.
- **الهدف من المعالجة:** خفض ضغط العين إلى حد يمنع تطور أذية الألياف العصبية في العصب البصري وتطور تبدلات (تراجع) الساحة البصرية.

المعالجة الدوائية:

- نبدأ بها دائماً إلا في الحالات الشديدة (IOP>40 + تهديد بفقد رؤية مركزية).
- **حاصرات ß:**
  - **الآلية:** تخفيف الإفراز من إبتليوم الجسم الهدبي.
  - **من التركيبات الدوائية:** تيمولول (0.5%- 0.25%) × 2 باليوم (مع تجنب استعماله قبل النوم مباشرة).
  - **مضادات الاستطباب:** الربو – COPD – الأمراض القلبية.
  - **التأثيرات الجانبية:**
    - موضعياً: حس حرقة ووخز – نقص إفراز الدمع.
    - جهازياً: تشنج قصبات – بطء قلب Bradycardia – هبوط ضغط.





- **مضاهئات البروستاغلاندين Analogs:**
  - **الآلية: تعزيز** التصريف العنبي الصلبي.
  - **من التركيبات الدوائية:** اللاتانبروست (0.005%) × 1 قبل النوم.
  - **يستعمل بحذر شديد عند:**
    - الحوامل (وعند التخطيط للحمل).
    - وجود التهاب عنبة فعال.
    - وجود وذمة لطخة كيسية.
  - **التأثيرات الجانبية:**
    - **موضعياً:**
      1. زيادة تصبغ القزحية (تأثير غير عكوس).
      2. زيادة تصبغ الجلد حول المقلة.
      3. احتقان ملتحمة.
      4. زيادة طول الأهداب واغمقاقها.
      5. زيادة خطورة حدوث وذمة لطخة كيسية تالية لجراحة الساد عند المرضى الذين يستخدمونها قبل الجراحة.
    - **جهازياً:** صداع – تعب – وهن – طفح جلدي.

- **الشادات الأدنرجية α2 (Selective α2 receptor agonist):**
  - **الآلية:** إنقاص إفراز الخلط المائي وزيادة التصريف العنبي الصلبي.
  - **من التركيبات الدوائية:**
    - **البريمونيدين:** (0.15% - 0.1%) × باليوم.

* **مضادات الاستطباب:** المرضى المعالجين بمثبطات المونو أمينو أكسيداز MAO.
* **مضاد استطباب نسبي:** الأطفال تحت عمر 5 سنوات.
* **التأثيرات الجانبية:**
  - **موضعياً:** [1] التهاب ملتحمة تحسسي (متأخر). [2] التهاب عنبة أمامي حبيبومي.
  - **جهازياً:** جفاف فم ووهن fatigue.

- **إبراكلونيدين Apraclonidine:** (0.5% - 1%).

* يستعمل في العلاجات قصيرة الأمد (منع أو تدبير ارتفاع IOP حاد تالي لجراحة ليزرية على الأقسام الأمامية أو ريثما يتم إجراء جراحة الزرق).
* لا يستخدم في العلاجات طويلة الأمد بسبب حدوث نقص فعاليته خلال أسابيع أو زيادة احتمال حدوث التأثيرات الجانبية الموضعية.

- **مثبطات الكربونيك إنهدراز CAIs:**
  - **الآلية:** نقص إفراز الخلط المائي (تخفيض الضغط يكون بشكل أعلى عند مشاركتها مع حاصرات ß).
  - **من التركيبات الدوائية:** الدورزولاميد Dorzolamide (0.2%).
  - **مضادات الاستطباب نسبياً:** وجود تحسس على مركبات السلفا.
  - **التأثيرات الجانبية:**
    - **الموضعية:** حرقة عينية وحس وخز - زيادة عيب وظيفي في إندوتليوم القرنية - التهاب حواف الأجفان والملتحمة.
    - **الجهازية:** مشاكل هضمية ومعوية - نقص وزن - فقر دم غير مصنع - حماض استقلابي - نقص بوتاسيوم.

- **مقبضات الحدقة (محاكيات نظير الودي):**
  - **الآلية:** تسهيل إفراغ الخلط المائي (تسبب تقلص الجسم الهدبي وبالتالي تتوسع أقنية التصريف بسبب الشد على مهماز الصلبة وبالتالي زيادة التصريف عبر التربيق).
  - **من التركيبات الدوائية:** بيلوكاربين pilocarpine (0.5% -1% -2%-4%) × 4 باليوم، عادة غير محتملة عند المرضى الأصغر من 40 سنة بسبب تشنج المطابقة.
  - **مضادات الاستطباب:** ثقوب الشبكية، يستعمل بحذر عند المرضى المهددين بحدوث انفصال شبكية (حسر عالي – اللا عدسة).
  - **التأثيرات الجانبية:**
    - **الموضعية:**
      1. تقبض حدقة.
      2. انزعاج بالرؤية في الظلام (زيادة أعراض الساد).
      3. كيسات قزحية.
      4. التهاب قرنية نقطي SPK.
    - **الجهازية:** تخليط – بطء قلب – تشنج قصبات – أعراض هضمية معوية – إلحاح بولي.
- **محاكيات (شادات) الودي Sympathomimetics:**
  - نادراً أن تخفّض الضغط بدرجة مساوية لبقية خافضات ضغط العين.
  - **من التركيبات الدوائية:**
    - ديبيفيرين (0.1%) × 2 باليوم.
    - إبنفرين (0.5% -2%) × 2 باليوم.
  - **التأثيرات الجانبية:**
    - **الموضعية:** [1] احمرار العين.
    - [2] تشكل CMO عند مرضى اللا عدسة.
    - **الجهازية:** نادراً اضطراب نظم القلب.
- **مثبطات الكربونيك إنهدراز الجهازية:**
  - الأسيتازولاميد (125 مغ – 250 مغ).
  - **مضادات الاستطباب:** حساسية لمركبات السلفا، قصور كلوي.
  - يجب مراقبة قيم K في حال كان المريض يتناول مدرّات أخرى أو أدوية الديجتال).
  - **التأثيرات الجانبية:** تعب – غثيان – خدر ونمل نهايات – حصيّات كلية – هبوط K – اندفاغات جلدية.

تصنيع التربيق بالليزر:

- **قد تكون الخط الأول بالمعالجة، في حال:**
  - عدم مطاوعة المريض للعلاج الدوائي (القطرات) وعدم تحمله للتأثيرات الجانبية.
  - وجود تصبغ هام في شبكة التربيق الخلفي.
- **أنواعه:**
  1. Argon laser trabeculoplasty.
  2. Selective laser trabeculoplasty.
  3. Micropulse laser trabeculoplasty.

الصورة توضح مقارنة بين النوع 2 و3.

المعالجة الجراحية (قطع التربيق Trabeculoplasty):

(الجراحة الراشحة) تشكيل ناسور لتصريف الخلط المائي من الغرفة الأمامية إلى تحت الملتحمة، مع إجراء خزع قزحية محيطي بجواره.

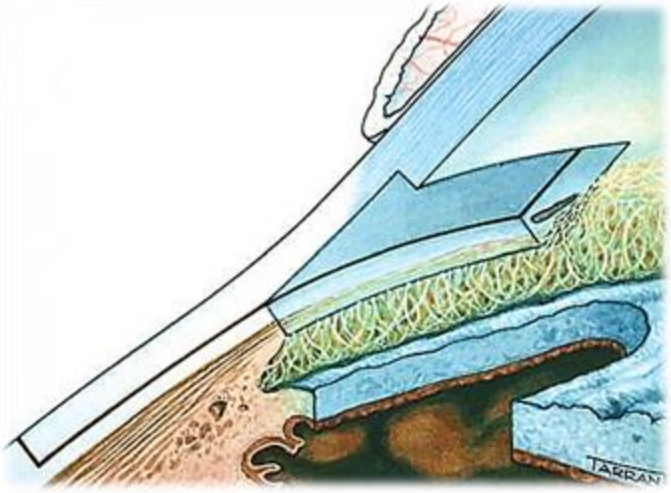

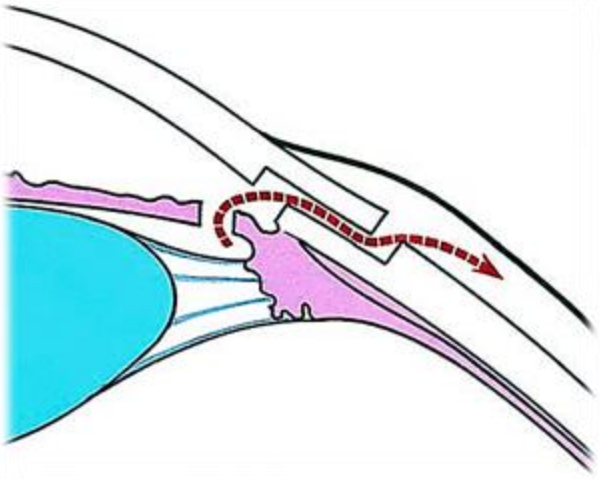

الزرق مغلق الزاوية Angle closure glaucoma

- هو ارتفاع في الضغط داخل المقلة بسبب انغلاق الزاوية بمحيط القزحية وبالتالي إعاقة التصريف، وأنماطه:
  1. قد يحدث هجمات خفيفة قابلة للتراجع Subacute.
  2. هجمات متقطعة Intermittent تزول خلال ساعات (حدوث ألم وصداع عابر – رؤية ضبابية وهالات ملونة حول الضوء)، تكرر الهجمات يسبب التصاقات قزحية أمامية محيطية Peripheral anterior synechaie.
  3. هجمة حادة شديدة تدعى هجمة زرق حاد مغلق الزاوية AACG.





الزرق مغلق الزاوية (هجمة الزرق الحادة)

الأعراض:

- ألم عين شديد - تدني قدرة بصرية (HM-0.1) - رؤية هالات حول الضوء – صداع - غثيان وإقياء.

العلامات:

- ارتفاع حاد وشديد في ضغط العين.
- تغيم ووذمة قرنية.
- ضحالة بيت أمامي.
- احتقان ملتحمة خاصة عند اللم.
- حدقة نصف متسعة غير متفاعلة.

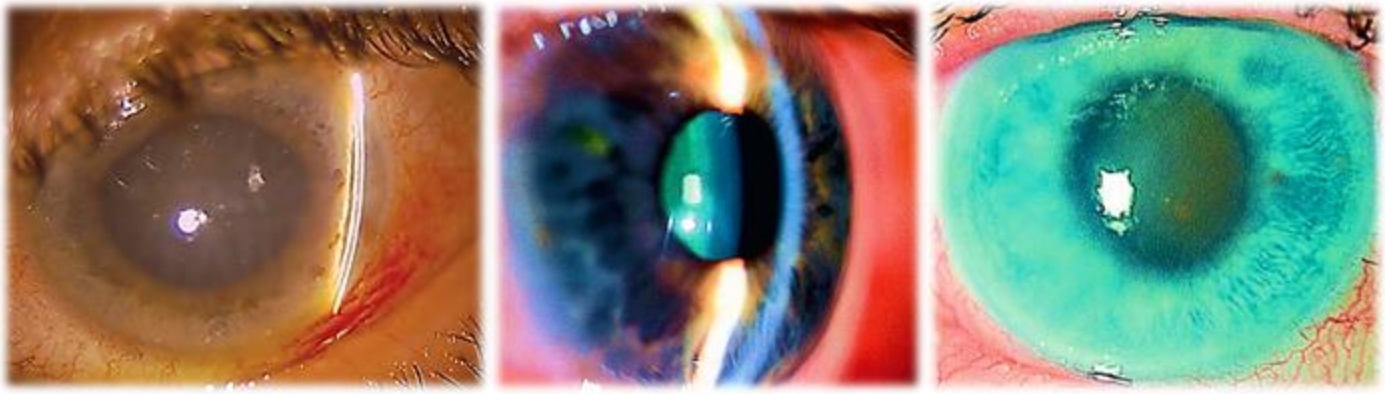

أسباب الزرق البدئي مغلق الزاوية حسب الآلية

- **حصار حدقة نسبي:**
  - فشل جريان الخلط المائي عبر الحدقة وبالتالي حدوث تقبب في القزحية Iris bowing (عادة يتصحح الضغط بإجراء خزع قزحية).
  - كبر حجم العدسة (آلية مشتركة).

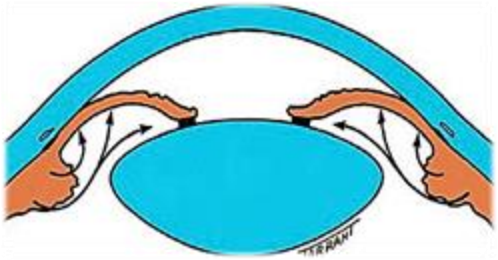

- **لا يوجد حصار حدقي:**
  - أعمار أصغر.
  - أسباب تشريحية: تسطح القزحية (يتحرض انغلاق الزاوية بالظلام وموسعات الحدقة).
- **انغلاق الزاوية المحدث بالعدسة:** انتباج عدسة شديد وسريع أو تحت خلع عدسة أمامي.
- **انخفاض جريان الخلط المائي عبر التربيق:**
  - انسداد بسبب خلل تموضع القزحية.
  - انسداد دائم في التربيق بسبب PAS.
  - تنكس التربيق بسبب استمرار ارتفاع IOP.

عوامل خطورة الزرق مغلق الزاوية البدئي

- العمر عادةً فوق 60.
- الجنس: النساء أعلى.
- قصة عائلية.
- العرق: شرق آسيا (خاصة بدون حصار حدقة) والآسيويين.
- أسواء انكسار: خاصة المد (كل مريض لديه مد درجة واحدة أو أكثر يفضل إجراء تنظير روتيني للزاوية).
- الطول المحوري (العيون الصغيرة وهذه عادة لديها عدسة كبيرة وبيت أمامي ضحل).

أسباب الزرق الثانوي مغلق الزاوية

- **وجود PAS:** التصاقات محيطية أمامية بين القزحية والقرنية عند الزاوية، ومن أسبابه:
  - التهاب عنبة مزمن.
  - تصنيع التربيق بالليزر.
- **الأوعية الحديثة في الزاوية:** حدوث نقص تروية منتشر شديد ومزمن بالشكبة، ومن أسبابه:
  - خثرة وريد شبكي مركزي.
  - DM.
  - التهاب قزحية مزمن.
  - التهاب أوعية الشبكية.
  - انفصال شبكية قديم.
- **تشكل أغشية تسد الزاوية:** كما في التهاب القزحية الحاد حيث تتشكل نتحة التهابية وأغشية تسد التربيق والحدقة.
- **تضيق الزاوية المحدث بالعدسة:**
  - عدسة كبيرة.
  - خلع عدسة صغيرة للبيت الأمامي.
  - العيون الصغيرة.
  - ضعف الأربطة المعلقة (مارفان وPEX).

في الساد مفرط النضج تنتح بعض عناصر (بروتينات) العدسة للبيت الأمامي وتسد التربيق.

- **تأثيرات دوائية:**
  - (Topiramate- Sulfanamides): بسبب انصباب ووذمة الجسم الهدبي.
  - الستيروئيدات بعد استعمال أسبوعين عالأقل، والآلية المسببة للزرق غير معروفة.
- **الأورام داخل العين (القسم الخلفي):** الورم الدبقي الشبكي – الورم الجذعي الشبكي – الميلانوما.
- **الرضوض:** قد تسبب ارتفاع IOP بسبب انسداد التربيق بالكريات الحمر أو انسداد الحدقة بخثرة دم.

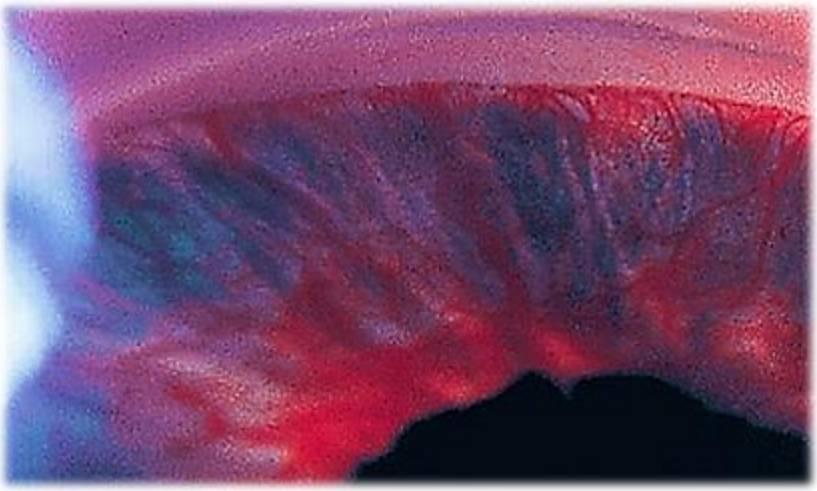

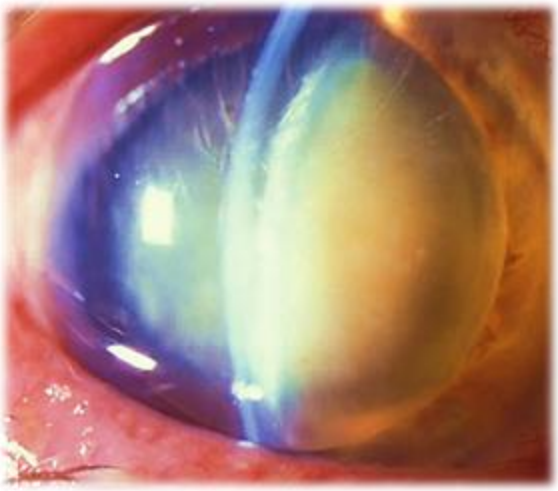

آلية الزرق الثانوي مغلق الزاوية

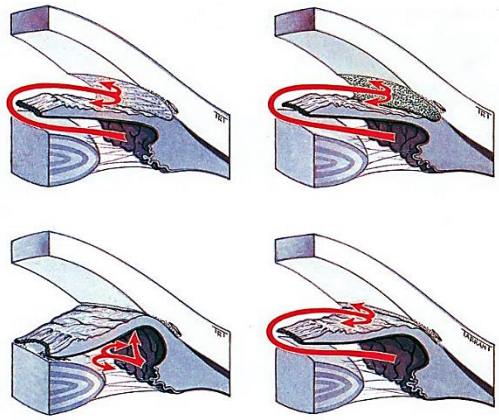

A. (انسداد قبل التربيق): توعّي زاوية.

B. (انسداد التربيق): زرق الكريات الحمر (الرضوض) - PEX - بروتينات العدسة (زرق محدث بالعدسة).

C. (انغلاق زاوية مع حصار حدقة): تحت خلع عدسة - زرق محدث بسبب شكل العدسة - عدسة بيت أمامي.

D. (انغلاق زاوية بدون حصار حدقة): PAS - أورام - انصباب جسم هدبي.

تدبير هجمة الزرق الحادة

إسعافي، استمرار ارتفاع الضغط داخل العين عدة ساعات يسبب فقد رؤية تام بسبب حدوث أذية للألياف العصبية في مستوى حليمة العصب.

العلاج الدوائي:

- **الطريق العام (جهازياً):**
  - تسريب مانيتول وريدي 20% (1 – 2 مغ \ كغ خلال 45 دقيقة).
  - أسيتازولاميد CAIs: وريدي 500 مغ ثم فموي 250 مغ \ 4 مرات باليوم، مع إعطاء مسكن ومضاد إقياء.
- **موضعياً (قطرات):**
  - مقبض حدقة بيلوكاربين 2% كل ربع ساعة لمدة 1 – 2 ساعة ثم 4 مرات باليوم.
  - تيمولول مرتين باليوم.
  - ممكن إعطاء ستيروئيد خفيف (فلوروميتولون 0.01%) 4 مرات لتخفيف الاحتقان.

ملاحظات هامة:

- عند تدبير الزرق التالي للرضوض لا نعطي مقبض حدقة.
- عند تدبير الزرق المحدث بالأدوية (توبرامات – سلفاناميدات): لا نستخدم CAIs ونستخدم شالّات الجسم الهدبي وتسريب مانيتول وستيروئيد وريدي.

العلاج الجراحي:

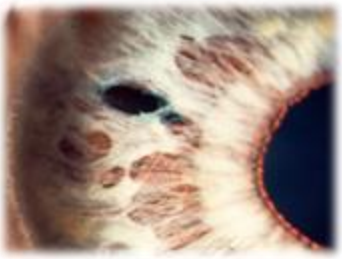

- إجراء خزع قزحية محيطي بالياغ ليزر أو خزع جراحي: في حال الاستجابة للمعالجة الدوائية وبقاء الضغط منخفض بعد إيقافها.
- قطع التربيق (الجراحة المنوسرة) وغيرها: في حال عدم الاستجابة للعلاج الدوائي أو عاد للارتفاع بعد إيقاف المعالجة الدوائية.
- تخريب (تبريد) الجسم الهدبي بالديود ليزر: في حالات الزرق الثانوي المعند (خاصة المترافق بألم شديد).
- يجب تدبير السبب المحدث للزرق الثانوي مغلق الزاوية مع إمكانية إجراء تصنيع زاوية بالآرغون ليزر.

الزرق الخلقي

- نسبة الحدوث 1\ 10000، الذكور أكثر من الإناث، غالباً ثنائي الجانب ولكن غير متناظر.
- **أنواعه:**
  - خلقي حقيقي True congenital: 40% يحدث ارتفاع IOP خلال الحياة الجنينية (50% يحدث عندهم العمى الوظيفي).
  - الزرق الطفلي Infantile glaucoma: 55% يتظاهر الزرق بعمر أقل من 3 سنوات.
  - الزرق الشبابي Juvenile glaucoma: الأقل حدوثاً يحدث بعمر 3 – 16 سنة.
- **الآلية:** خلل في تصريف الخلط المائي بسبب تشوه (Maldevelpment) في زاوية البيت الأمامي.
- **الإنذار:** يعتمد على شدة الزرق وعمر حدوثه (أو تشخيصه).
- **أسباب الزرق الطفلي المكتسب:**
  - الأورام (مثل الورم الجذعي الشبكي).
  - بقاء الزجاجي البدئي مفرط التنسج.
  - التهاب العنبة.

تشخيص الزرق الخلقي

- تغيّم القرنية (شامل أو موضع بسبب حدوث شقوق في غشاء ديسميه).
- كبر حجم المقلة -عين البقر- Buphthalmos أو عدم تناظر في حجم كرة العين: يحدث بسبب قابلية تمطط Stretching الصلبة نتيجة ارتفاع IOP (قبل عمر 3 سنوات) وبالتالي تصبح الصلبة شافّةً للمشيمية تحتها وهنا قد يحدث اختلاطات أخرى منها: الحسر وتحت خلع العدسة.
- رهاب ضوء (تشنج أجفان).
- دماع (من الهام تمييزه عن عدم انفتاح القناة الدمعية الأنفية).
- ندبات قرنية وتوعي.
- تبدلات في حليمة العصب (Cupping): قابلة للتراجع عند ضبط الضغط (عند الأعمار الصغيرة Infants).



- **يجب تقييم الطفل تحت التخدير العام وتحري ما يلي:**
  - قياس IOP (الطبيعي 10 - 12).
  - تقييم حليمة العصب (لا يوجد Cup ظاهر عند حديثي الولادة السليمين) وجود نسبة C/D > 0.3 شك بوجود زرق.
  - قياس أبعاد القرنية: > 12 مم في عمر أقل من سنة يزيد الشك بوجود الزرق.
  - تنظير زاوية البيت الأمامي: يظهر تشوهات فيها، منها: غشاء باركان – ارتكاز قزحية أمامي.

التدبير

- **جراحي باكراً** ما أمكن (قد نحتاج لمشاركات دوائية بحالات معينة).
- إجراءات أخرى، منها: قطع التربيق – زرع صمام.
- خزع زاوية.
- خزع التربيق.

التشخيص التفريقي للزرق الخلقي

تغيّم القرنية:

- رض ولادي.
- تصلب القرنية.
- حثل إندوتليوم القرنية الخلقي الوراثي.
- التهاب قرنية بالحصبة (الحصبة الخلقية قد تسبب زرق ولادي).
- أدواء استقلابية: الداء المخاطي عديد السكاريد – الداء المخاطي الشحمي.

كبر حجم القرنية:

- ضخامة القرنية Megalocornea.
- الحسر العالي.

الدماع Epiphora:

- دماع تالي لأذية تخريشية في العين (التهاب ملتحمة – شتر داخلي).
- تأخر أو عدم انفتاح القناة الدمعية الأنفية.



انتهت المحاضرة :)

دون ملاحظاتك:

.....

.....

.....

.....

.....

.....

العينية

نظري

Dr. Rahaf alsamman

فهرس المحاضرة

أسواء الانكسار

أسواء الانكسار

مقدمة

كيف تتم الرؤية؟

- الأشعة المنبعثة من الأجسام المرئية تمر عبر 4 سطوح كاسرة أساسية في العين:
  - السطح الأمامي والخلفي للقرنية.
  - السطح الأمامي والخلفي للعدسة.
- القوة الكاسرة للقرنية تبلغ حوالي 44 كسيرة.
- القوة الكاسرة للعدسة تبلغ حوالي 18 كسيرة.
- يمكن عد العين كعدسة محدبة قوية قوتها الكاسرة حوالي 60 كسيرة والنقطة العقدية لها تقع في القطب الخلفي للعدسة.
- لكي يتوضع خيال الجسم المرئي على الشبكية يجب أن يكون هناك تناسب بين القوة الكاسرة للعين وطولها الأمامي الخلفي.

سواء البصر Emmetropia:

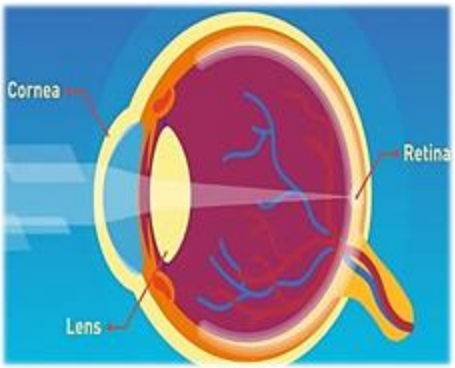

- يتوضّع خيال الأجسام البعيدة الواقعة في اللانهاية (على بعد > 6 متر) على الشبكية دون الحاجة للمطابقة.
- الأشعة المتوازية الصادرة عن الجسم المرئي تتجمع في اللطخة الصفراء.
- خيال الأجسام القريبة يتوضّع على الشبكية بواسطة المطابقة (لتقريب الأشعة الصادرة عنها لتلتقي على الشبكية).
- الرؤية للقرب والبعد جيدة دون وجود أعراض إجهاد عيني.

المطابقة Accomodation:



- تتميز العدسة بمرونتها وقدرتها على زيادة انحناء سطوحها وبالتالي زيادة قوتها الكاسرة.
- تعمل العضلة الهدبية بشكل لاإرادي، يقترب الجسم الهدبي من العدسة وترتخي الأربطة المعلقة فيزول توتر المحفظة ويزداد انحناء الوجه الأمامي للعدسة وتزداد قوتها الكاسرة.
- **المنعكس التطابقي:** يحدث مع المطابقة:

1. التقارب: عند النظر إلى جسم قريب تتجه المحاور البصرية للعينين باتجاه الجسم، يتوقف مقدار التقارب والمطابقة على المسافة التي يقع فيها الجسم المرئي.
2. تقبّض الحدقة: حيث يساعد على تخفيف الزيوغ (Aberrations) وذلك بتغطية محيط العدسة.

خلل الانكسار

يحدث عند فشل وقوع الخيال على الشبكية وبالتالي غياب الرؤية الواضحة.

أعراض وعلامات خلل الانكسار:

- **العرض الأول** هو تدني القدرة البصرية.
- **عند الأطفال قد يحدث:** حكة – انزعاج من الضوء – الرفيف Blinking- احمرار العينين – الدماع.
- **قد يشكو البالغون من:** تعب في العينين وبخاصة أثناء العمل للقريب – صداع – دوار – غثيان.

مد البصر Hyperopia

- تكون القوة الكاسرة للعين ضعيفة (صغر انحناء القرنية) أو القطر الأمامي الخلفي للعين أقل من الطبيعي.
- خيال الجسم المرئي يقع خلف الشبكية وهنا تكون الرؤية غير واضحة أياً كان بعد الجسم المرئي.
- يحتاج المريض للمطابقة لرؤية الأجسام البعيدة ولمقدار أعلى من المطابقة لرؤية الأجسام القريبة.
- **يقسم المد إلى:**
  - قسم (جزء) خفي (مد خفي Latent: يعبر عن المقوية الطبيعية للجسم الهدبي).
  - قسم (جزء) ظاهر (مد ظاهر Manifes): وهذا يقسم إلى مد اختياري Facultative (يصحح بالمطابقة) ومد مطلق Absolute (لا يصحح بالمطابقة ويحتاج تصحيح بالعدسات).
- **بالحالة الطبيعية:** المقوية الموجودة في الجسم الهدبي تصحح 1 كسيرة (أي أن المد الخفي قيمته 1).

- بالطفولة المطابقة تكون قوية، وبالتالي المد ظاهر كلّه Facultative، ومع العمر تضعف المطابقة وبالتالي ينقص المد الاختياري ويزداد المد المطلق.

أعراض المد

- مد البصر لا عرضي (عند الأطفال خاصةً).
- مع العمر يبدأ حدوث انزعاج بالرؤية – بدايةً للقريب وبعدها للقريب والبعيد.
- تدني القدرة البصرية بسبب عدم قدرة المطابقة على تصحيح المد (المد يكون كلّه مطلق).
- حدوث مبكر للمد الشيخي Presbyopia.

علامات المد

- الحول أو الشطور.
- الإجهاد العيني: صداع وألم حول العينين (تكون أشيع عند العمل القريب).

حالات خاصة في المد يجب الانتباه لها

- ضحالة البيت الأمامي وصغر القرنية المرافق للمد قد يؤهب لحدوث هجمة زرق حادة.
- قد يكون منظر حليمة العصب البصري عند المديد مشابهة لمنظر حليمة العصب عند التهاب العصب البصري (التفريق بينهما يكون بوجود قيم مد عند تحديد أسواء الانكسار للمريض - عادةً (<2) - وتحسّن VA بالتصحيح بالعدسات مع وظائف عصب بصري سوية).

تدبير المد

- **أولاً: لا داعي لأي معالجة في حال:**
  - لا يوجد قيم مد عالية.
  - لا يوجد تدني قدرة بصرية.
  - لا يوجد أعراض عند المريض.
  - لا يوجد حول تطابقي.
- **ثانياً: النظارات:**
  - يتم معرفة قيمة المد الكامل (القوة الكاسرة الحقيقية للعين) بعد تقطير شالّ مطابقة (سايكلوبنتولات وأحياناً أتروبين) للمرضى تحت عمر 20 سنة.
  - في الأعمار الأكبر يستطب شل المطابقة في حال:
    - وجود شك بفعالية غير طبيعية للمطابقة.
    - عدم تناسب قيم أسواء الانكسار مع التصحيح الذي يفضله المريض.
    - وجود أعراض إجهاد عيني لا تتناسب مع مقدار قيم أسواء الانكسار الظاهر بالفحص دون شل مطابقة.
    - حدقة ضيقة لدرجة يصعب معها فحص أسواء الانكسار.

- ثالثاً: العدسات اللاصقة.
- رابعاً: جراحة(الجراحة الانكسارية).
- خامساً: زرع عدسات داخل العين.

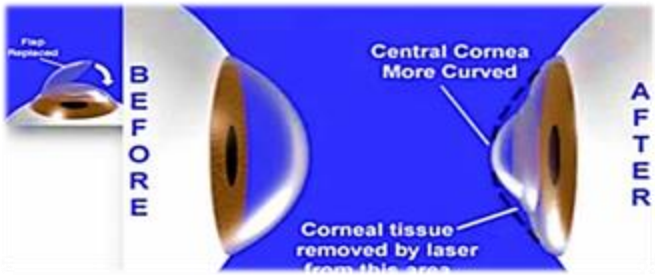

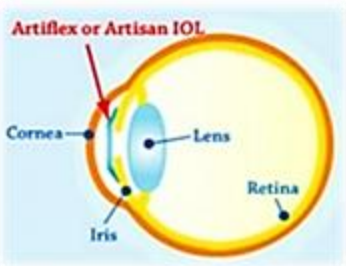

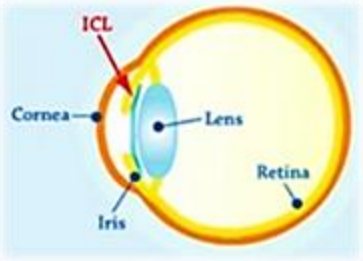

حسر البصر Myopia

- عادةً وراثي.

شاهد الفيديو

الأسباب

- القطر الأمامي الخلفي للعين أكبر من الطبيعي (كل زيادة بمقدار 1 مم تسبب خطأ انكساري بمقدار 4 كسيرات).
- **القوة الكاسرة للعين أعلى من الحد الطبيعي:**
  - انحناء العدسة أو القرنية أعلى من الطبيعي.
  - قرينة انكسار العدسة (مثل الساد النووي) أو القرنية أعلى من الطبيعي.
- خلع العدسة للأمام.

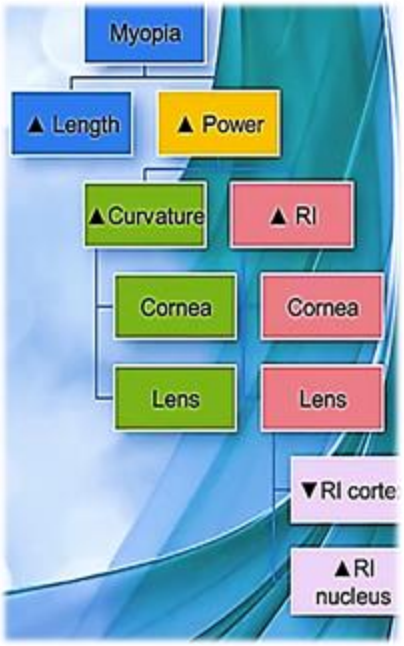

ملاحظة: في الحسر الخيال المتشكل يقع في بؤرة أمام الشبكية.

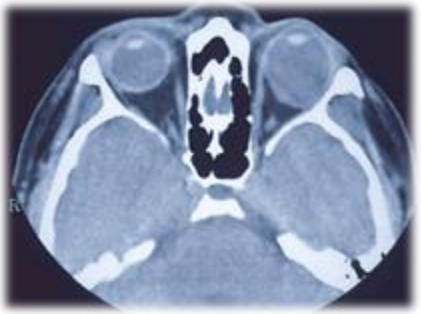

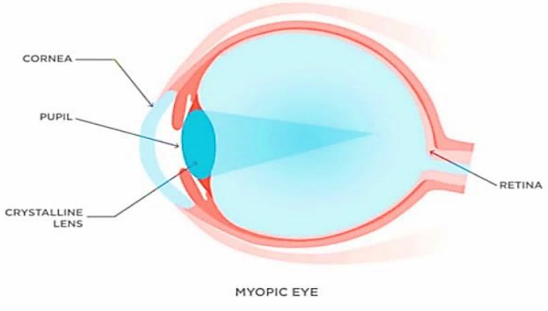

أنواع الحسر

- **حسر بصر بسيط:** الأشيع، حالة ذات ترقي محدد يتوقف بعمر 21 تقريباً، لا يتجاوز 6 كسيرات.
  - السبب: يحدث أثناء التطور الطبيعي للعين اختلال في التوازن بين القطر الأمامي الخلفي للعين والقوى الكاسرة في العين.

- **حسر بصر مرضي (مترقي):** يترافق مع تغيرات تنكسية في الشبكية والمشيمية تبدأ في العقد 3 أو 4، تسبب اختلاطات مهمة مع إنذار سيء على القدرة البصرية، يصل الحسر لدرجات عالية 20 – 30 كسيرة.
  - السبب: عوامل تحرض نمو متزايد للصلبة في حين لا تتمكن الشبكية والمشيمية من مجاراتها.
  - الاختلاطات: انفصال الشبكية – ضمور اللطخة – حول – زرق – ساد.

أعراض الحسر

- نقص الرؤية للبعيد.
- يقوم المريض بتقطيب الجبهة وتصغير الفرجة الجفنية وذلك لتحسين الرؤية بآلية مماثلة لوضع قرص مثقوب أمام العين.
- مبدأ الثقب الضيق Pin hole: الثقب يسمح فقط للأشعة المركزية بالمرور خلال العين "دون أن تنكسر" والسقوط على الشبكية المركزية وبالتالي تكون الرؤية واضحة.
- تقريب الكتاب أو الأشياء الصغيرة إلى العين.

تبدأ الأعراض عادة بعمر المدرسة.

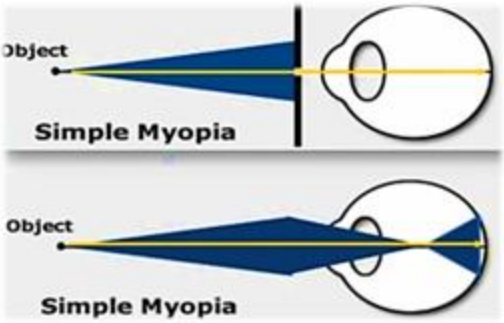

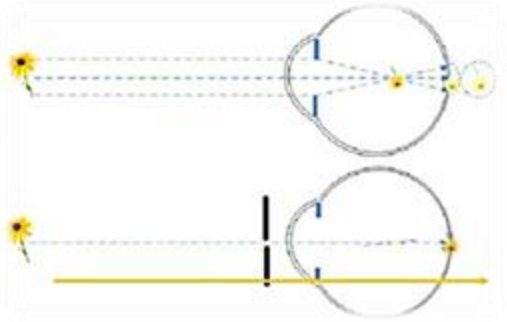

بعض التبدلات المرضية المرافقة للحسر المرضي

تبدلات حول حليمة العصب البصري:

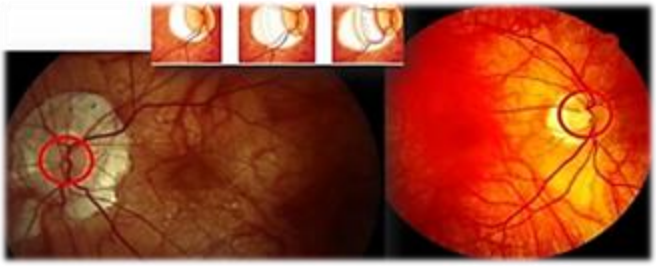

- تتمدد الصلبة فتسبب انفصال في طبقة الإبتليوم الصباغي الشبكي والمشيمي عند الحافة الصدغية للحليمة فتشف الصلبة من خلال طبقات الشبكية الشفافة التي بقيت متصلة بالحليمة وهنا يتشكل الهلال الحسري وقد يمتد ليشكل حلقة حول الحليمة.

تبدلات في الشبكية والمشيمية:

- تبدلات في اللطخة الصفراء:
  - غياب المنعكس الطبيعي للطخة ثم حدوث بقع ضمورية صغيرة، تكبر وتتصل مع بعضها كما يمكن أن تتصل مع الحلقة الحسرية حول الحليمة (الشكل الجاف لاستحالة اللّطخة الحسرية).

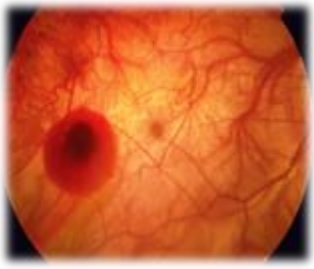

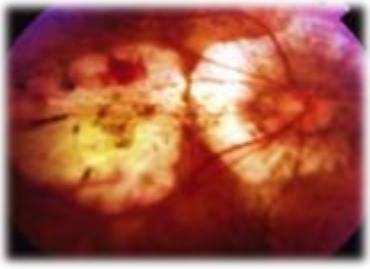

- يحدث تدني شديد بالقدرة البصرية ولا يتصحح بالعدسات.
- نزف في اللّطخة الصفراء.

تبدلات في المناطق المحيطية للشبكية والمشيمية:

- استحالات محيطية ذات أشكال مختلفة، منها اللاتس Lattice degeneration.
- ترقق شبكية.
- تشكل ثقوب شبكية ضمورية تؤدي لانفصال شبكية.
- هذه التبدلات الاستحالية لا تتناسب مع درجة الحسر الموجود.



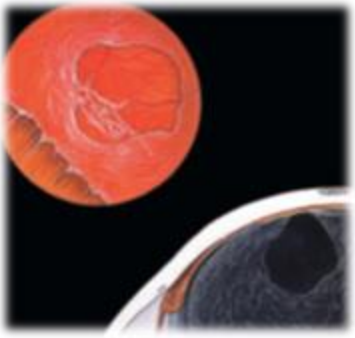

- يجب دائماً فحص قعر العين عند مرضى الحسر المترقي، وعند الكشف عن وجود ثقوب محيطية أو تنكسات محيطية فيجب إجراء تدبير وقائي لها (آرغون ليزر) لمنع حدوث انفصال شبكية.
- مكان ضربات الليزر تسبب اتصال وثيق بين المشيمية والشبكية وبالتالي تمنع تسرب السائل من الزجاجي عبر الثقب إلى ما تحت الشبكية وبالتالي تمنع انفصال الشبكية.

تدبير حسر البصر

- **النظارات:** عدسات مقعرة مبعدة (تخفف القوة الكاسرة للعين).
- **العدسات اللاصقة:** خاصة في الحسر العالي.
- **الجراحة الانكسارية:**
  - تقوم بتغيير انحناء الوجه الأمامي للقرنية وتجرى في حال عدم رغبة المريض بارتداء النظارات أو العدسات اللاصقة.
  - قد لا تصحح الحسر بنسبة 100% ولكن الهدف هو تحرير المريض من الحاجة الدائمة للنظارات.
- **زرع عدسات داخل العين** في البيت الأمامي أو الخلفي (التقنية الأحدث).
- **استخراج العدسة الشفافة.**

الجراحة الانكسارية:

- **شروط الإجراء:**
  - الحسر ثابت لدى المريض لمدة سنتين على الأقل وعمره 18 سنة أو أكثر.
  - يجب ألا يكون لدى المريض مرض عيني خارجي، مثل: التهابات ملتحمة متكررة – التهاب حواف أجفان – التهاب قرنية – سبل قرني.

- يجب ألا يوجد إصابة في منطقة البقعة الصفراء، كما يجب فحص محيط الشبكية لكشف التبدلات الاستحالية وإجراء العلاج الوقائي بالليزر لمنع حدوث انفصال شبكية.
- عدم وجود التهاب قزحية.
- يجب فحص الإبتليوم القرني لكشف الاستحالات القرنية والإبتليالية التي يمكن أن تسبب صعوبة في شفاء القرنية بعد الإجراء.
- عدم إجراء جراحة في حال وجود جفاف عين.
- يفضل عدم إجراء الجراحة عند المرضى الذين يتطلبون قدرة بصرية 10\10 بعدها، ويجب التأكد من إصرار المريض على العمل الجراحي.
- الحمل مضاد استطباب بسبب تميه القرنية أثناء الحمل والتبدل المؤقت لسوء الانكسار.
- عدم إجراء الجراحة عند وجود قرنية مخروطية.
- عدم إجراء الجراحة عند المصابين بالداء السكري وأمراض الكولاجين.

- **تكنيكات الجراحة الانكسارية:**
  - **تشطيب القرنية:** غير متبعة حالياً بسبب النتائج الغير مؤكدة بعد الإجراء.
  - **Photorefractive keratectomy (PRK):** استخدام الأكزيمر ليزر لتغيير انحناء السطح الأمامي للقرنية بعد إزالة الإبتليوم (تصحح حتى 5 كسيرات).
  - **LASIK:** استخدام الأكزيمر ليزر على لحمة القرنية بعد إجراء شريحة Flap قرنية سطحية.
  - **Femto LASIK:** إجراء شريحة القرنية باستخدام الليزر.

PRK

Femto LASIK

اللابؤرية Astigmatism

- أي سطح كاسر يجمّع الأشعة الواردة من نقطة ما لتلتقي في نقطة محددة.
- في حالة اللابؤرية (الانحراف أو الحرج): العين لا تملك نفس القوة الكاسرة على كل المحاور.
- يزداد الانحراف مع العمر.

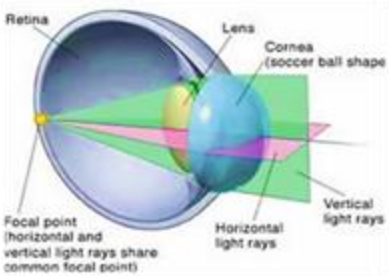

أسباب اللابؤرية

القرنية:

- السبب الأشيع للابؤرية هو اضطرابات الوجه الأمامي للقرنية أكثر من الخلفي.

- بالحالة الطبيعية يوجد حوالي 0.25 درجة انحراف بسبب أن المحور العمودي انحناؤه أعلى بقليل من انحناء المحور الأفقي (بسبب ضغط الجفن العلوي على القرنية).

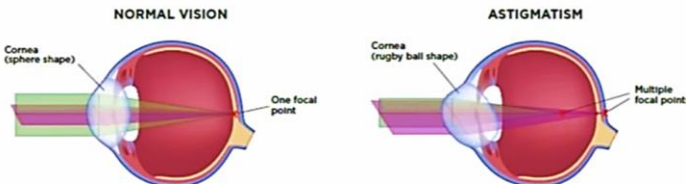

1. خلقي أو وراثي.
2. مكتسب:
   - تمدد القرنية Keratectasia (جراحة انكسارية).
   - ندبة قرنية تالية لقرحة – رض ...
   - آلية ضاغطة من الجفن العلوي مثل الكتل (أورام – بردة ...).

العدسة: بسبب ميلان في العدسة أو تحت خلع.

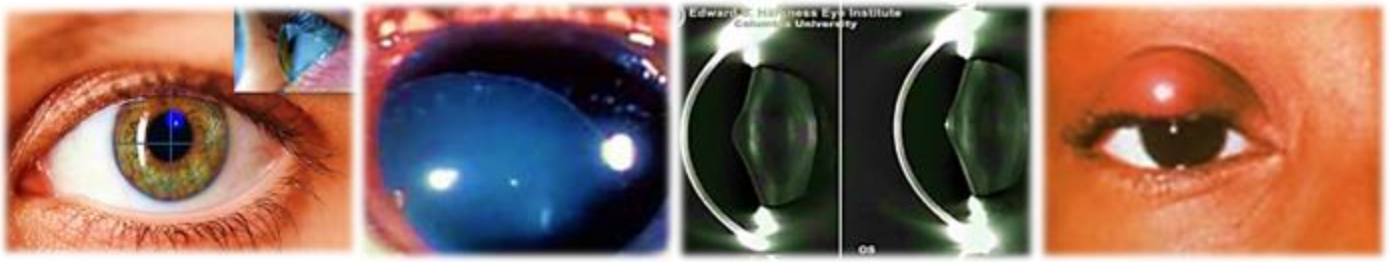

أشكال الانحراف

- **منتظم Regular**: الزاوية بين المحور ذو القوة الكاسرة الأعلى والمحور ذو القوة الأصغر تساوي 90 درجة.
- **غير منتظم Irregular**: الزاوية بين المحورين ليست قائمة، أسبابه: القرنية المخروطية – ندبات قرنية.
- **أنواع الانحراف (في حال تطابق محوري القرنية مع المحور العمودي والأفقي):**
  - موافق للقاعدة: الأشيع، المحور العمودي أكثر انحناء أي قوته أعلى.
  - مخالف للقاعدة: المحور العمودي أقل انحناء أي قوته أقل.

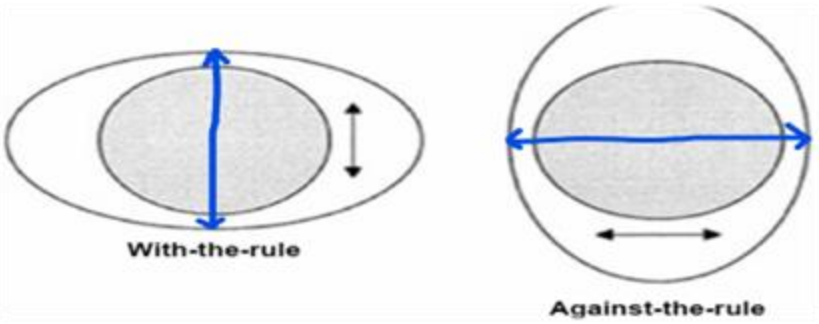

أعراض اللابؤرية

- لا عرضية.
- أعراض إجهاد بصري بسبب محاولة الجسم الهدبي لتصحيح عيب الرؤية.
- تشوش رؤية للقريب والبعيد مع ميلان الأجسام المرئية Distorted vision.
- في الحرج العالي قد يحدث شفع أحادي الجانب.

تحديد قيمة اللابؤرية

- يستخدم عادةً جهاز مقياس أسواء الانكسار Auto Refractometer لتحديد قيمة اللابؤرية (الوجه الأمامي للقرنية فقط).
- يوجد أجهزة متطورة لدراسة وجهي القرنية (الأمامي والخلفي).
- قديماً كان يستخدم قرص بلاسيدو لكشف الانحراف.

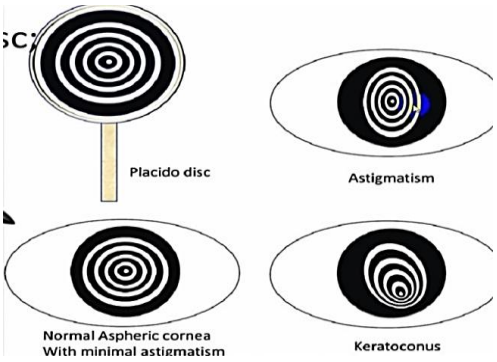

جهاز الطبوغرافيا

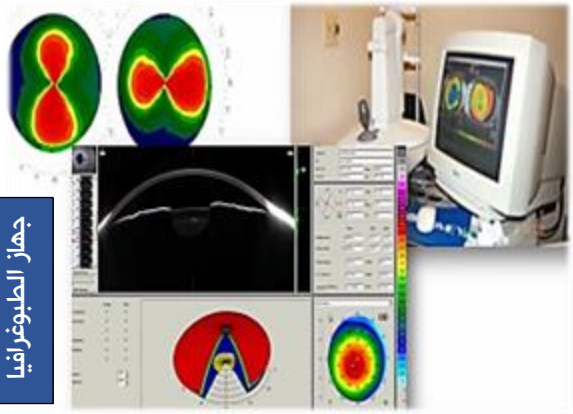





تدبير اللابؤرية

- لا حاجة للتدبير في حال عدم وجود أعراض.
- في حال وجود تدني قدرة بصرية أو أعراض إجهاد عيني فيجب التصحيح حتى لو كانت اللابؤرية صغيرة القيمة، والتصحيح يكون باستخدام عدسات أسطوانية محدبة أو مقعرة وتوضع بمحور مناسب.
- **العدسات اللاصقة** ويفضّل استعمالها في حال وجود قيم عالية.
- **الجراحة:** منها PTK (تغيير شكل سطح القرنية) خاصةً في حال وجود أمراض القرنية سطحية والرضوض (لأنها تزيل طبقة سطحية رقيقة من نسيج القرنية).

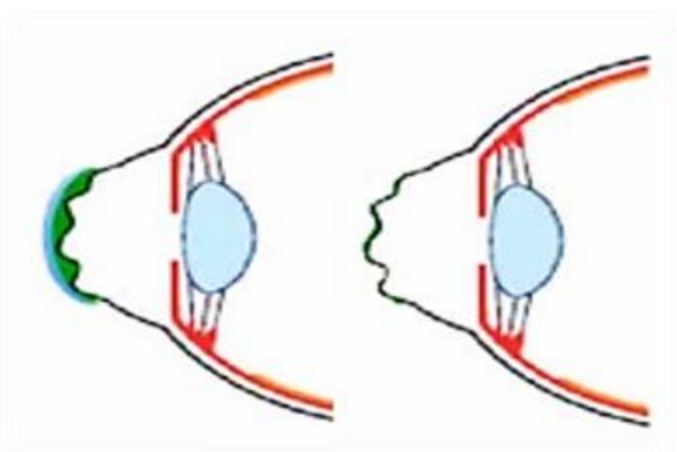

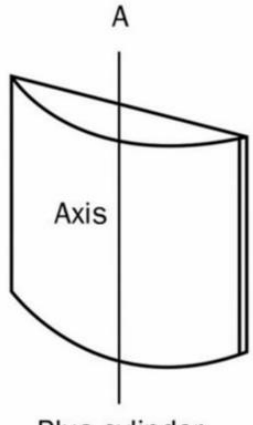

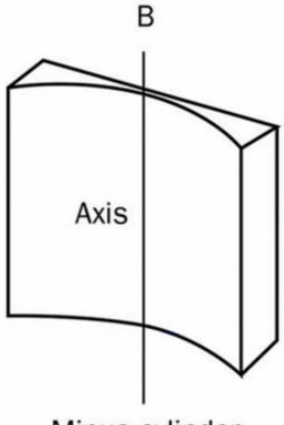

انعدام العدسة Aphakia

- العين السوية تصبح مديدة بعد استخراج العدسة (البلّورة) منها.
- استخدام النظارات لتصحيح انعدام العدسة يسبب بعض المشاكل، منها:
  - حجم الخيال أكبر بـ 30% من حجم الخيال الطبيعي وبالتالي في حال كون انعدام العدسة وحيد الجانب سيسبب اختلاف حجم الخيال بين العينين حدوث الشفع (لأن الدماغ لا يستطيع دمج خيالين الفرق بين حجميهما أكثر من 5 -7%).
  - تحدد في الساحة البصرية ناجم عن عدم الرؤية الواضحة عبر محيط العدسة السميك.
  - عيب تجميلي حيث تبدو عين المريض مكبرة من خلال العدسة المصححة.
- يمكن لمشاكل تصحيح حالة انعدام العدسة بالنظارات أن تتحسن باستخدام العدسات اللاصقة، لكن للعدسات اللاصقة مشكلات، منها:



  - تحتاج لعناية كبيرة وقد تكون صعبة بالنسبة لكبار السن.
  - الاستخدام لفترة طويلة قد يسبب وذمة إبتليوم قرني وتشوش رؤية.
  - يمكن أن تؤدي لسحجات قرنية رضية عند استخدامها.
  - يمكن أن تسبب التهاب ملتحمة جريبي تحسسي.
  - قد تسبب توعّي قرني محيطي.
  - قد تسبب قرحات قرنية إنتانية.

الحل الأفضل لحالة انعدام العدسة هو زرع عدسة داخل العين عندما يكون ممكناً.

تفاوت خلل الانكسار بين العينين Anisometropia

- يجب الانتباه لإمكانية حدوث الغطش Ambylopia في حال وجود فرق انكساري هام بين العينين عند الأطفال تحت عمر 9 سنوات.
- في حال عدم وجود غطش فإن تصحيح الدرجات الكبيرة من تفاوت خلل الانكسار بين العينين يكون صعب بسبب الاختلاف الكبير في حجم الخيال بين العينين وهنا يفضل استعمال العدسات اللاصقة أو الجراحة ومنها الانكسارية.

اضطرابات المطابقة

قصو البصر Presbyopia

- تنقص سعة المطابقة مع العمر والسبب الأساسي هو تغيّر مرونة العدسة وعدم مطاوعتها لتغيّر شكلها.
- يتم تحديدها لكل مريض بشكل خاص اعتماداً على عدة أمور منها الحالة الانكسارية للعين ومسافة العمل المطلوبة (عادةً تقدر بـ 30 سم).
- معظم الأشخاص يبدأ قصو المطابقة (مد البصر الشيخي) عندهم بعد عمر الأربعين.

التدبير:

- نعطي عدسات مصححة للمريض محدبة الوجهين (حيث تقوي القوة الكاسرة للعين المطلوبة عند العمل للقريب) بمقدار نصف درجة لكل خمس سنوات (بعد عمر 40 سنة) حتى نصل لأعلى قيمة وهي 4 درجات.

وهن المطابقة Insufficiency of accommodayion

- حيث تكون قوّة المطابقة أقل مما يتناسب مع العمر.
- السبب هو ضعف العضلة الهدبية الناجم عن:
  - الدنف العام.
  - فقر الدم.
  - سوء التغذية.
  - فترات طويلة من العمل القريب في شروط سيئة.
  - المراحل الأولى للزرق (نقص فعالية الجسم الهدبي بتأثير الضغط المرتفع).

الأعراض: إجهاد عيني خاصةً عند العمل للقريب (عمر صغير).

التدبير:

- تصحيح أسواء الانكسار الموجودة.
- تحسين شروط العمل والصحة العامة.
- تمارين تحريض المطابقة.
- عدسات موجبة (محدبة الوجهين) للعمل القريب مؤقتاً.

شلل المطابقة Paralysis of accommodation

الأعراض: حدوث حاد لضعف الرؤية للقريب يتحسن بالعدسات الموجبة.

الأسباب:

- **أسباب عينية:**
  - شالّات المطابقة.
  - رضوض العين (وحيدة الجانب أو ثنائية الجانب).
  - الزرق (خزل مترقي في المطابقة).
- **أسباب عصبية مركزية:**
  - التهاب الدماغ.
  - الإفرنجي العصبي.
- **أسباب انسمامية:**
  - انفلونزا.
  - الداء السكري.
  - التسمم الغذائي.
  - دفتريا.
  - الكحولية المزمنة.

التدبير: علاج السبب واستخدام عدسات مقربة (موجبة) مؤقتاً.

تشنج المطابقة Accommodation spasm

الأسباب:

- التعب.
- العمل للقريب بشروط سيئة.
- الضغط النفسي.

الأعراض:

- تشوش رؤية للبعيد (متقطع).
- ألم عيني أثناء القراءة.
- تشوش رؤية عند الانتقال من الرؤية للقريب إلى البعيد.
- صداع.

تظهر الأعراض عند العمل للقريب لفترة طويلة وعادة عند الشباب Teenagers.

العلامات:

- فرق كبير في قيم أسواء الانكسار (المد أو الحسر) بين القيم الموجودة ما قبل شل المطابقة والقيم الموجودة بعد شل المطابقة.
- حسر عالي قد يصل لـ 10 درجات (حسر كاذب قد يسبب أخطاء تشخيصية).



التدبير:

- **الحالات الخفيفة:**
  - تحسين ظروف العمل القريب.
  - تخفيف فترات العمل القريب وتؤخذ خلالها فترات راحة (نظر للبعيد مثلاً).
  - شل المطابقة عند الفحص وإعطاء تصحيح أسواء الانكسار المناسب بعد ذلك.
- **الحالات الشديدة:**
  - عند عدم الاستجابة للسابق نعطي قطرات شالّة للمطابقة (سايكلوبنتولات) لعدة أسابيع.

العدسات اللاصقة Contact lenses

- **يجب أن تتصف العدسات اللاصقة بـ:**
  - سهولة الوضع والنزع.
  - بقائها في العين لفترة طويلة دون حدوث علامات عدم تحمّل.

أنواعها

- **العدسات الصلبة Hard contact lenses:**
  - أشيع نوع منها هي الصلبة النفوذة للغاز Rigid gas-permeable.
  - تستخدم بشكل خاص عند مرضى القرنية المخروطية – الانحراف (اللابؤرية).
- **العدسات اللاصقة الطرية:** الأشيع استخداماً لأنها مريحة أكثر، أنواعها:
  - عدسات لاصقة نهارية Daily wear contacts: يومية – أسبوعية – شهرية.
  - عدسات مديدة الاستخدام Extended wear xotaxts: ممكن أن تبقى عالعين حتى عند النوم ولكنها قليلة الاستخدام بسبب زيادة احتمالية حدوث مشاكل إنتانية.
- **العدسات الحيدية Toric contacts:** تستخدم لتصحيح الانحراف حيث توضع العدسة بزاوية معينة على القرنية بما يتوافق مع محور التصحيح المطلوب.
- **العدسات الملونة Colored contacts (tinted):** تستخدم في حالات اللاقزحية وعند وجود كثافات قرنية مسبقة لمشاكل تجميلية.
- **عدسات لاصقة لتصحيح قصو البصر:** ثنائية المحرق أو متعددة المحارق.
- **عدسات لاصقة هجينة Hybrid contact lenses:** تتألف من مركز صلب يحاط بحلقة طرية وبالتالي تحقق الرؤية الواضحة التي تقدمها العدسة القاسية والراحة التي تقدمها العدسة الطرية.

- عدسات لاصقة ضمادية.
- عدسات لاصقة صلبية Scleral contact lenses: تستعمل في الحالات التي لا تستطيع القرنية تحمل العدسة اللاصقة.



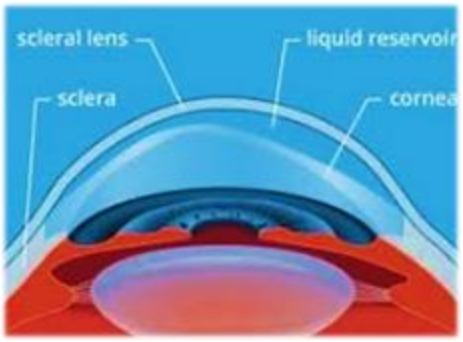

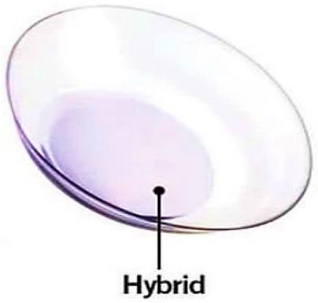

مزايا العدسات اللاصقة

- تلغي تفاوت حجم الأخيلة بين العينين وبالتالي تمنع حدوث الشفع في حال وجود تفاوت كبير في خلل الانكسار بين العينين.
- تبدو عين المريض بحجمها الطبيعي.
- تؤمن ساحة بصرية طبيعية.

موانع استعمال العدسات اللاصقة

- التهاب حواف الأجفان.
- التهابات القرنية والملتحمة.
- نقص إفراز الدمع.
- العيش في وسط مغبر بشدة.
- عدم وجود الوعي الكافي للعناية بالعدسات.

اختلاطات استخدام العدسات اللاصقة

- كيسات إبتليالية.
- سحجات قرنية.
- القرحات القرنية.
- توعي القرنية.
- التهاب قرنية نقطي سطحي.
- التهاب ملتحمة جرابي ضخامي.
- التهاب ملتحمة وقرنية لمي علوي.

انتهت المحاضرة :)

دون ملاحظاتك:

.....

.....

.....

.....

.....

.....

.....

.....

.....

العينية

نظري

Dr. Rahaf alsamman

فهرس المحاضرة

الشبكية

الشبكية Retina

مقدمة

- تتألف الشبكية نسيجياً من عدة طبقات من الخلايا.

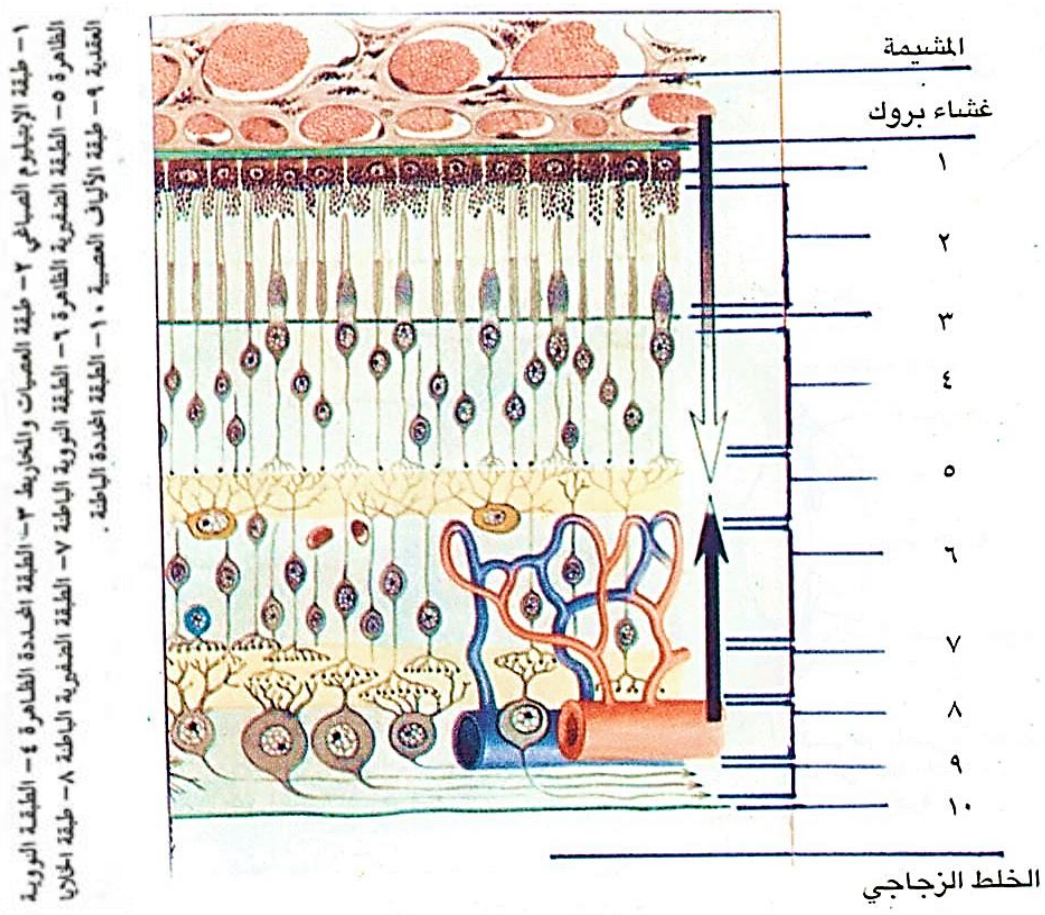

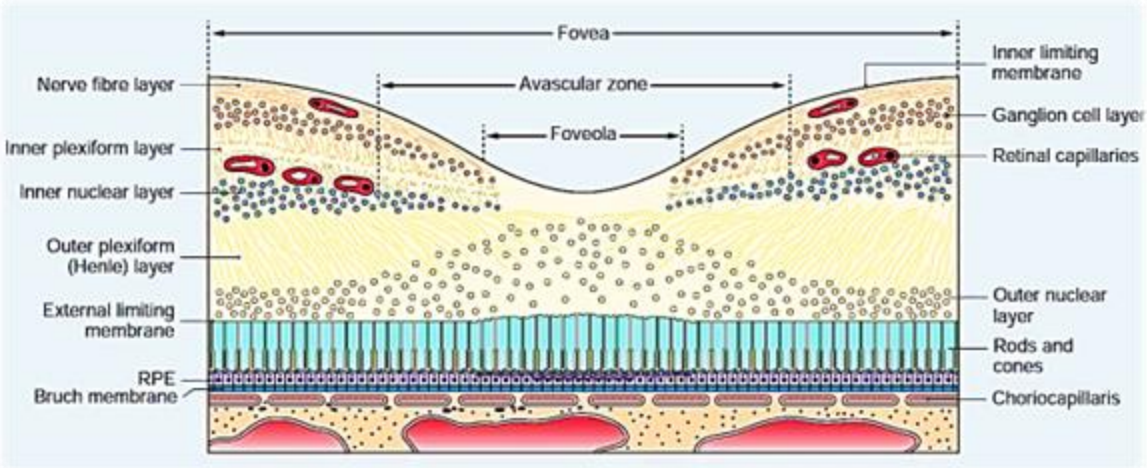

تروية الشبكية :

- من الأوعيةالشبكية المركزية (الشعريات capillaries) : تغذي الثلثين الداخليين من الشبكية .
- الأوعية الشعرية المشيمية (choriocapillaries) : تغذي الثلث الخارجي من الشبكية .
- لا يوجد تعصيب حسي للشبكية و بالتالي إصاباتها غير مؤلمة .

الخلايا المستقبلة للضوء Photorecepters:

- يوجد في الخلايا المستقبلة للضوء أصبغة بصرية حساسة للضوء مسؤولة عن إثارة الخلايا العصبية المستقبلة.
- **أنواعها :** • العصي: خلايا متطاولة مسؤولة عن الرؤية المحيطية والرؤية في الظلام، تنعدم في اللطخة وتزداد باتجاه المحيط.
  • المخاريط: أقصر وأثخن من العصي، مسؤولة عن حدة البصر الجيدة، لا تعمل إلا في الإضاءة الجيدة وتكون مكثفة في البقعة الصفراء وتقل تدريجياً حتى تختفي في محيط الشبكية.

العلامات التشريحية الهامة عند تنظير قعر العين

- **حليمة العصب البصري Optic disc:** دائرة وردية قطرها حوالي 1.5 مم، تقع أنسي المحور البصري، حوافها محددة، تحوي في مركزها حفرة صغيرة هي التقعر الفيزيولوجي.
- **الشريان والوريد الشبكي المركزي:** تدخل من التقعر الفيزيولوجي.
- **البقعة الصفراء Macula:** دائرة بيضوية مصفرّة قطرها 4.5 مم تحوي الشبكية هنا صباغ الكزانتوفيل (الذي يحمي المخاريط من الانبهار بالضوء المفاجئ)، في مركزها يوجد الحفيرة المركزية التي تتوضع على المحور البصري على بعد 4 مم من الحليمة بجهة الوحشي (وهي أرق منطقة في الشبكية).
- **الحاشية المشرشرة Ora serrata:** وهي القسم المحيطي للشبكية، مكان اتصال الشبكية مع الجسم الهدبي وتمثل نهاية الشبكية الحسية المبصرة.

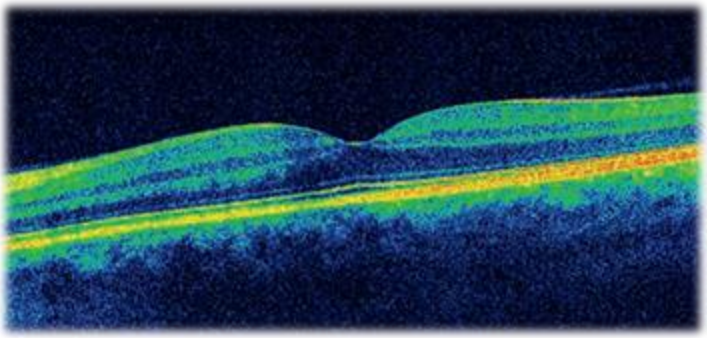

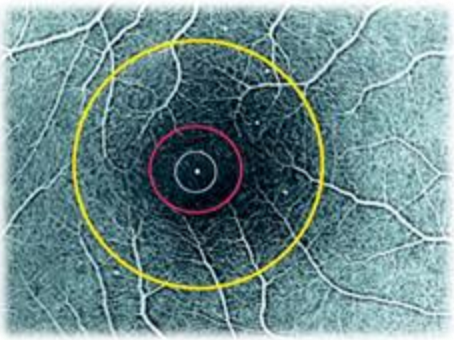

- **المنطقة الملساء Pars plana:** هي الجزء الداخلي للجسم الهدبي وعندها يكون أماكن الجروح عند إجراء الجراحات داخل المقلة وعند إعطاء الإبر ضمن الزجاجي (داخل المقلة)، تقع على بعد 4 مم من اللم تقريباً.
- **قاعدة الزجاجي:** عرضه 3-4 مم تكون متداخلة مع الحاشية المشرشرة وهنا يكون الالتصاق بينهما شديد.

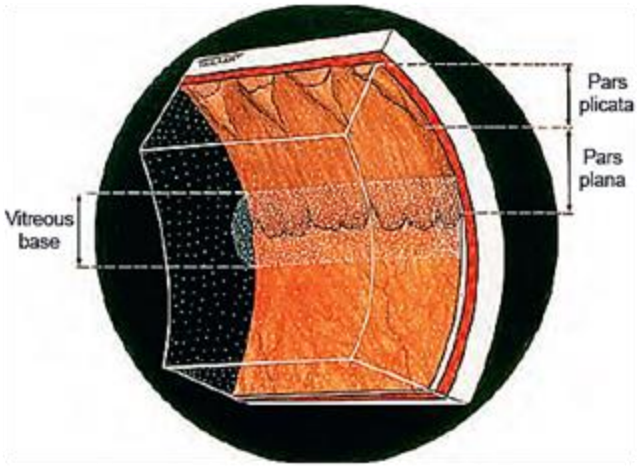

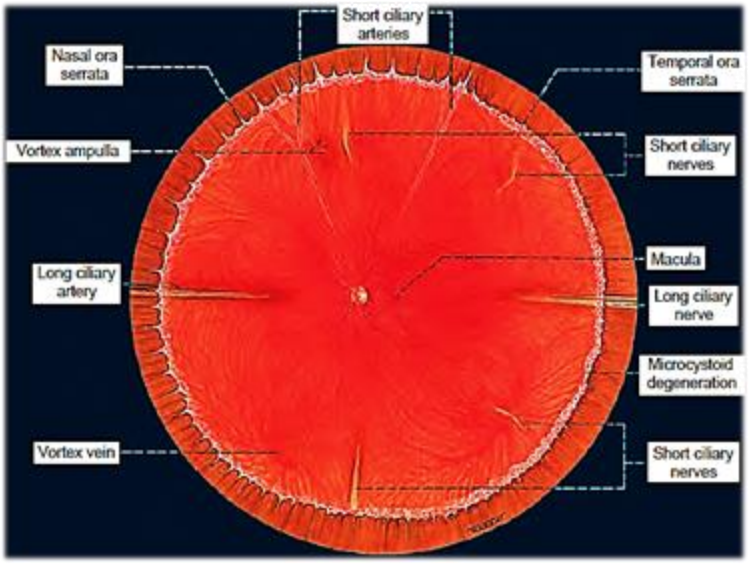

الشذوذات الولادية في الشبكية Congenital Abnormalities of The Retina

نقص الشبكية Coloboma of the retina:

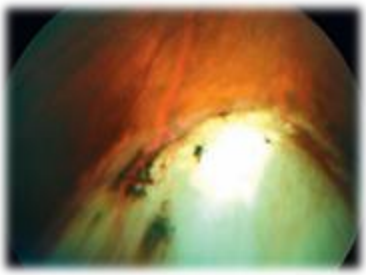

- هي غياب جزء من الشبكية مترافق مع نقص في المشيمية بسبب الانغلاق غير التام للشق الجنيني في الشهرين الأوليين من العمر، يبدو كبقعة بيضاء (لون الصلبة).
- حوافها محددة ومحاط بأصبغة، يترافق مع شذوذات أخرى مثل: نقص القزحية، رأرأة، حول، حسر بصر.

بقاء غمد النخاعين Myelinated nerve fibers:

- عادةً تكون ألياف العصب البصري قبل خروجها من الصفيحة الغربالية مجرّدة من غمد النخاعين، في بعض الحالات قد يصل غمد النخاعين للشبكية.
- حالة لا تؤثر على الرؤية ولا أهمية مرضية لها.

المهق Albinism:

- غياب ولادي تام أو جزئي للأصبغة المشيمية أو الشبكية.
- يترافق غالباً مع حسر بصر شديد، رأرأة.
- قد يكون المهق موضعي في العين فقط أو شامل للجسم.

الآفات الوعائية في الشبكية Vascular lesions of the retina

وهي عرض لمرض عام يجب البحث عنه.

انسداد الشريان الشبكي المركزي Central Retinal Artery Occlusion (CRAO)

الأعراض:

- فقد رؤية مفاجئ (خلال ثواني قد يصل لانعدام حس الضياء) وحيد الجانب، بدون ألم.
- قد يوجد قصة نوب فقد رؤية عابرة سابقة.

العلامات:

- الشبكية بيضاء مع وجود علامة بقعة الكرزة في مركز البقعة (اللطخة) الصفراء Cherry red spot.
- عيوب في تفاعل الحدقة.
- تضيّق أوعية الشبكية.
- قد يحدث الانسداد في فرع من الشريان BRAO branch وبالتالي فالأعراض والعلامات تنحصر في المنطقة التي يغذيها الفرع المسدود.

الأسباب:

- خثرة أو صمّة سادة لجذع الشريان الشبكي المركزي أو أحد فروعه.
- **سبب الصمة:**
  - غالباً من عصيدة شريانية في السباتي Athermatous carotid plaque، ونادراً من التهاب شغاف جرثومي.
  - أمراض مؤهبة للخثار (ثلث المرضى الصغار بالعمر).
  - التهاب الأوعية أو ما حول الأوعية: مثل: التهاب الشريان العرطل Giant cell artheritis (هنا يوجد ألم عين مع فقد حس ضياء NLP) – SLE – داء واغنر ....
  - تشنج الأوعية مثل الشقيقة.

الإنذار:

- عادةً إنذار الرؤية سيء.
- تصاب الحليمة بعد فترة بالضمور.

قد تبقى الرؤية المركزية سليمة إذا كانت البقعة الصفراء تتغذى بشعبة شريانية هدبية شبكية.

تدبير انسداد الشريان الشبكي المركزي:

- حالة إسعافية تسبب فقد رؤية غير عكوس بسبب حدوث احتشاء شبكي.
- تجب المعالجة خلال 24 ساعة (الفترة الذهبية 90 – 120 دقيقة) من بدء الحدوث، كالتالي:
  - الالتزام بوضعية الاستلقاء.
  - إجراء مساج عيني (عادةً بعدسة غولدمان ثلاثية المرايا) وممكن بشكل مباشر مع إغلاق الجفن (ضغط لمدة 10-15 ثانية ثم راحة) نستمر بالمساج مدة 15 دقيقة.
  - بزل البيت الأمامي لإحداث هبوط ضغط عين مفاجئ مما قد يسبب تحرك الخثرة وفتح الوعاء المسدود.
  - تخفيض ضغط العين: إعطاء أسيتازولاميد – قطرة تيمولول +\- تسريب مانيتول.
  - إعطاء موسعات أوعية تحت اللسان Isosorbide dinitrate.
  - إجراء مناورة فرط التهوية (التنفس ضمن كيس) لإحداث حماض استقلابي وبالتالي توسع الأوعية.
  - إعطاء مميعات ضمن الوريد (حالّات الخثرة: ستربتوكيناز) إسعافياً.
  - تقييم وعائي شامل بسبب خطورة حدوث سكتة دماغية Stroke خلال أيام بعد حدوث CRAO.

انسداد الوريد الشبكي المركزي Central Retinal Vein Occlusion (CRVO)

الأعراض:

تدني قدرة بصرية غير مؤلم وعادةً وحيد الجانب.

العلامات:

- نزوف شبكية واسعة لهبية.
- أحياناً وذمة لطخة.
- توسّع وتعرّج الأوردة الشبكية.
- أحياناً وذمة حليمة.

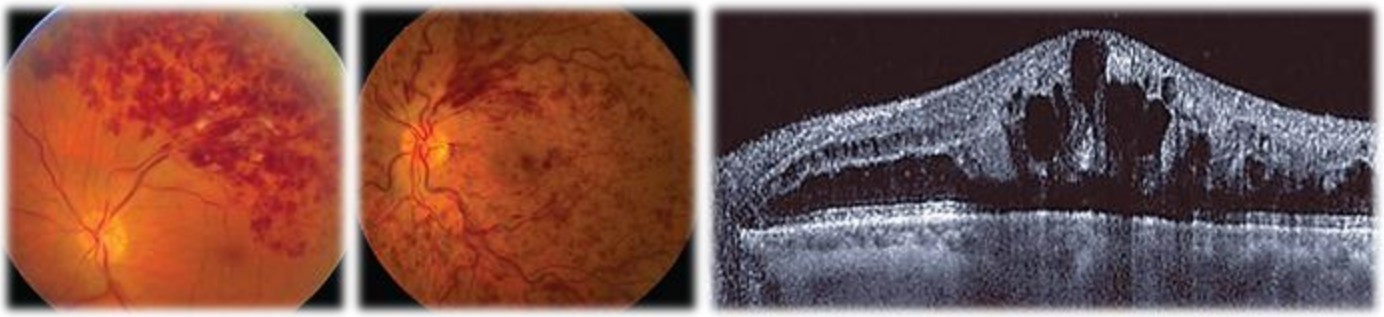

عوامل الخطورة:

- **الأشيع:** العمر - ارتفاع الضغط الشرياني (أشيع مرض جهازي مرافق لـ CRVO) - السكري - فرط شحوم الدم - الزرق (أشيع مرض عيني مرافق لـ CRVO) - التدخين - تناول حبوب منع الحمل.
- **الأقل شيوعاً:** التجفاف – أدواء تخثّرية (مثل متلازمة أضداد الفوسفوليبيد ...).

السبب:

- غالباً خثرة سادة للوريد الشبكي المركزي أو أحد فروعه (وهنا قد يكون لا عرضي).

تدبير انسداد الوريد الشبكي المركزي:

- تدبير العامل المسبب وعوامل الخطورة إن وجدت (إيقاف تناول حبوب منع الحمل – إيقاف التدخين – تخفيض ضغط العين....).
- في حال CRVO مع قدرة بصرية جيدة: يكفي المراقبة.
- في حال انسداد وريد شبكي مركزي أو فرع مع وجود وذمة لطخة فإن من أهم العلاجات:
  - حقن ضمن الزجاجي لأضداد VEGF (الأفاستين).
  - زرعات ديكساميتازون ضمن الزجاجي منها Ozurdex (موافق عليه من قبل FDA).
- يجب مراقبة المريض وفحصه بشكل دوري لتحري حدوث توعّي حديث على القزحية أو في الزاوية (حيث يسبب زرق وعائي) وذلك يحدث عادةً بعد الانسداد بـ 3 شهور ويسمّى زرق الـ 100 يوم، وهنا يستطب إجراء تخثير ضوئي شامل للشبكية PRP مع حقن ضمن الزجاجي لأضداد VEGF.

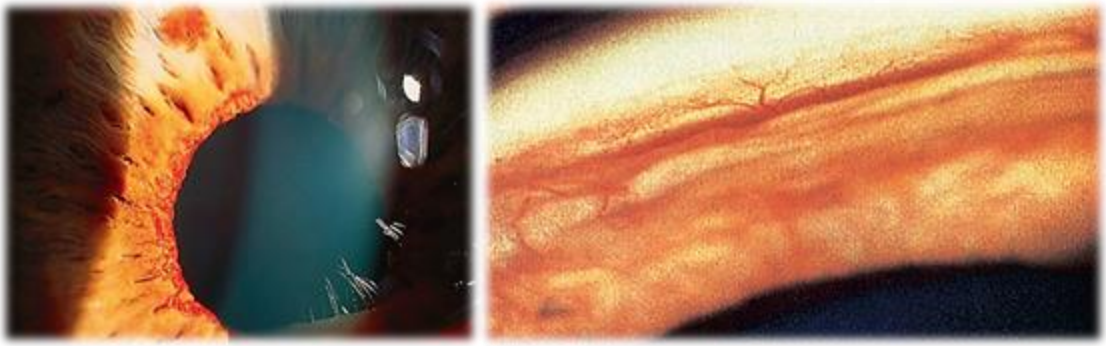

اعتلالات الشبكية Retinopatyies

اعتلال الشبكية بفرط التوتر الشرياني Hypertensive Retinopathy (HRP)

التبدلات المشاهدة في أوعية الشبكية (في الأمراض الوعائية) لها ما يماثلها في أوعية الكلية والدماغ.

الأعراض:

لا يوجد وقد يحدث تدني قدرة بصرية.

علامات (HTN المزمن):

- استدقاق شُريّنات معمم أو موضع، عادةً ثنائي الجانب.
- تصالب أوعية (تصالب شرياني وريدي).
- تصلب شُريّنات (تنحّس Coppering wiring).
- نزوف لهبيّة الشكل وقد يحدث انسداد شريان أو وريد شبكي مركزي أو فرعي.

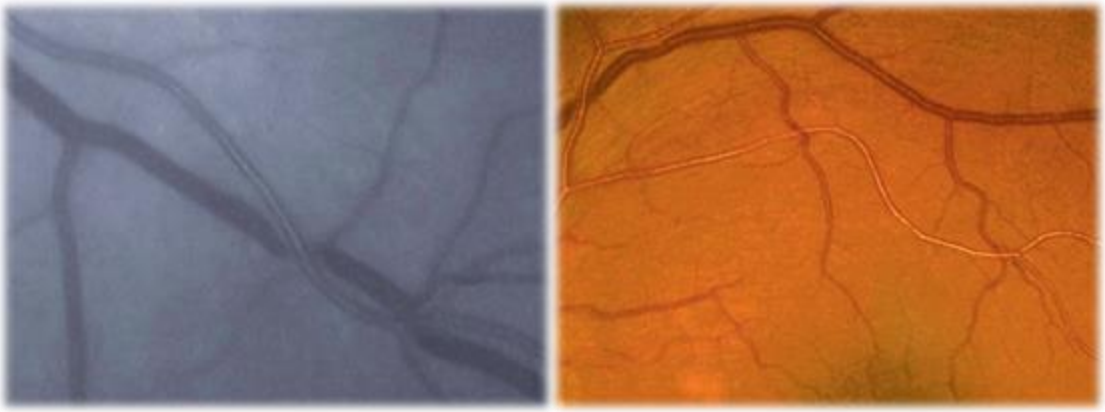

علامات (HTN الخبيث):

- نتحات قاسية تتوضع بشكل نجمي عند اللطخة Macular star.
- وذمة شبكية وحليمة العصب البصري.
- نزوف شبكية لهبيّة الشكل.



التدبير: يجب تخفيض الضغط الشرياني.

اعتلال الشبكية السكري Diabetic Retinopathy (DR)

يكون أشيع في النمط الأول.

الاختلاطات العينية للداء السكري:

- **الشائعة:** اعتلال شبكية سكري، اعتلال قزحية (شفوفية قزحية Iridopathy)، أسواء انكسار متبدلة Unstable refraction.
- **الغير شائعة:** شُعيرة حادة متكررة، الزَرق الوعائي، حدوث سريع للساد الشيخي، شلل الأعصاب المحركة للعين نقص حس القرنية.

عوامل الخطورة في الاعتلال الشبكي السكري:

- مدة الداء السكري.
- الضبط السيء.
- الحمل.
- HTN.
- وجود اعتلال كلوي.
- ارتفاع شحوم الدم.
- التدخين.
- البدانة.
- فقر الدم.

الآلية الإمراضية:

- اعتلال أوعية شعري Microangiopathy: الأوعية الصغيرة معرضة للأذية بمستويات سكر الدم العالية.
- خلايا الشبكية قد تتأثر بمستويات سكر الدم المرتفع.
- لوحظ وجود دور هام للعامل المنمّي لبطانة الأوعية Vascular Endothelial Growth Factor (VEGF).

تصنيف الاعتلال الشبكي السكري:

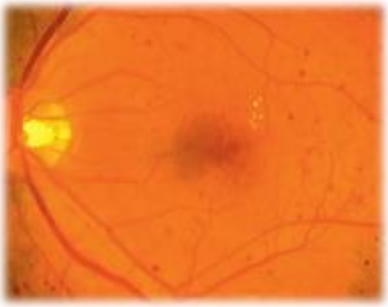

- **الاعتلال البسيط Background retinopathy:** يشاهد نتحات قاسية HE، نزوف نقطية أو بقعية، أمّهات دم صغيرة. (الصورة جانباً).
- **اعتلال اللطخة السكري:** قد يكون مهدد للرؤية بسبب وذمة ونقص تروية اللطخة. (الصور في الأسفل).

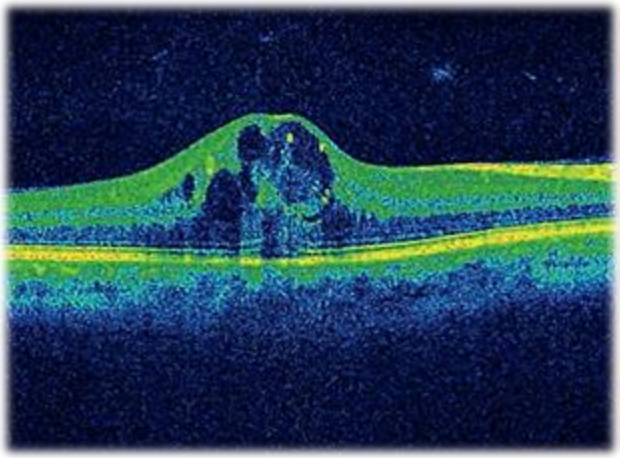
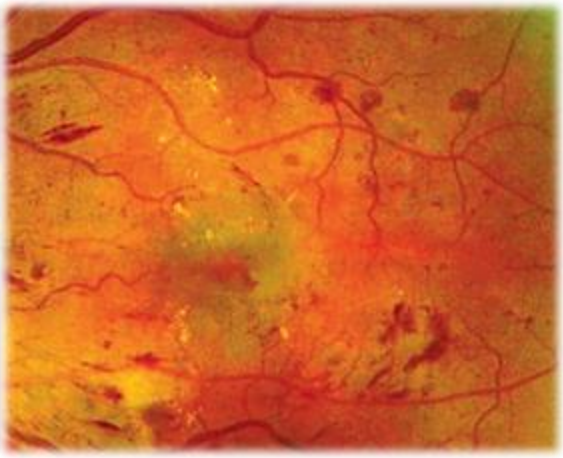

- **ما قبل الاعتلال الشبكي المنمّي Preproliferative retinopathy PPDR or NPDR**: يشاهد تبدلات وريدية ونزوف شبكية عميقة.
- **اعتلال شبكية منمّي Proliferative retinopathy PDR**: يشاهد أوعية مستحدثة على القرص البصري NVD أو في أماكن أخرى NVE.

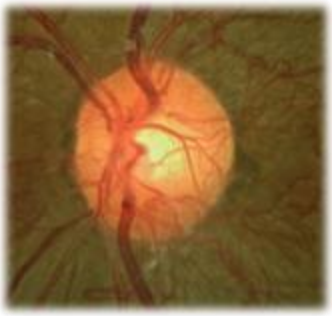

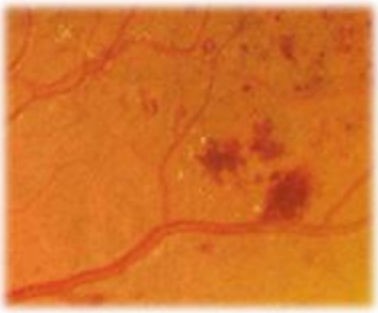
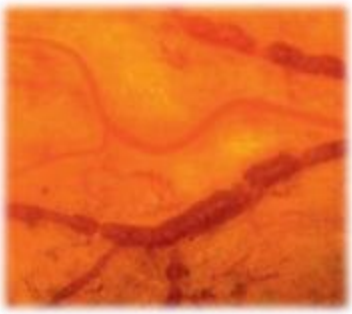

الاعتلال الشبكي **المنمّي**.

ما قبل الاعتلال الشبكي **المنمّي**.

- **اعتلال العين السكري المتقدم Advanced retinopathy**:
  - يشاهد انفصال شبكية شدّي.
  - نزف زجاجي هام مستمر.
  - زرق وعائي.

الأوعية الحديثة تمتد على الشبكية ونحو الزجاجي وتنمو على سطحه الخلفي مما يسبب نزوف في الزجاجي وخلفه، وبالتالي تشكّل أغشية ولجم بعد ارتشاف النزف وتؤدي فيما بعد لانفصال شبكية شدّي.

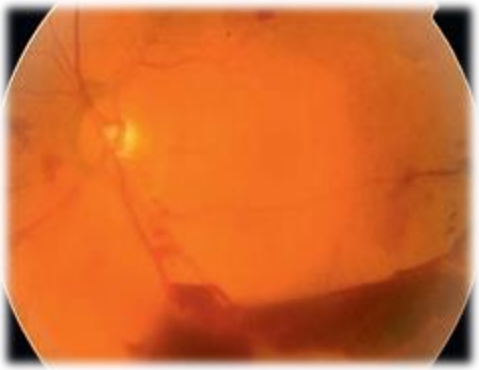

بعض وسائل التشخيص المستخدمة:

- تصوير الشبكية الظليل (باستخدام الفلوروسيثين FA): يستخدم مثلاً لتشخيص أمّهات الدم المجهرية.
- التصوير العيني المقطعي التوافقي (OCT): يستخدم مثلاً لإظهار ودمة اللطخة.

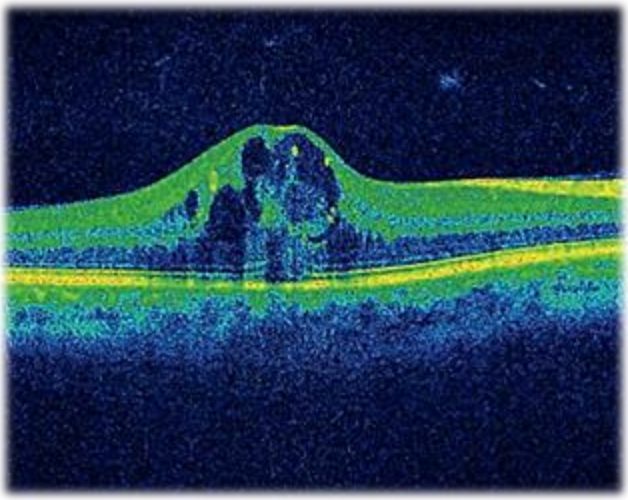

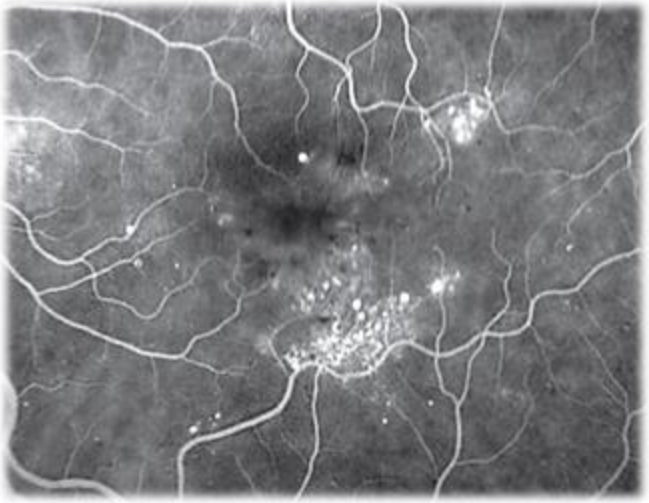

تدبير اعتلال الشبكية السكري (DR) Diabetic Retinopathy:

- **وذمة اللطخة الهامة سريرياً CSME:**
  - حقن ضمن الزجاجي لأضداد VEGF منها Bevacizumab (الأفاستين).
  - تخثير ضوئي بالليزر موضعي Focal laser.
  - حقن تريامسينولون (أو زرعات) ضمن الزجاجي في حالات خاصّة.
- **اعتلال الشبكية المنمّي:**
  - حقن ضمن الزجاجي لأضداد VEGF.
  - تخثير ضوئي شامل للشبكية Panretinal Laser Photocoagulation (PRP).

- **اعتلال العين السكّري المتقدم:**
  - قد يستطب إجراء قطع زجاجي خلفي، بعض الاستطبابات:
    - وجود نزف زجاجي هام مستمر.
    - انفصال شبكية شدّي متقدم (مهدد للطخة).
    - نزف خلف الزجاجي أمام اللطخة.

اعتلال الشبكية في الانسمام الحملي

- حدوث HTN مع بيلة آحينية، ويشاهد:
  - تضيّق أوعية الشبكية.
  - وذمة شبكية.
  - نزوف شبكية وزجاجي.
- يشاهد انفصال شبكية نتحي (عادةً ثنائي الجانب) يشفى بشكل عفوي بعد انتهاء فترة الحمل.

اعتلال الشبكية في سياق أمراض الدم

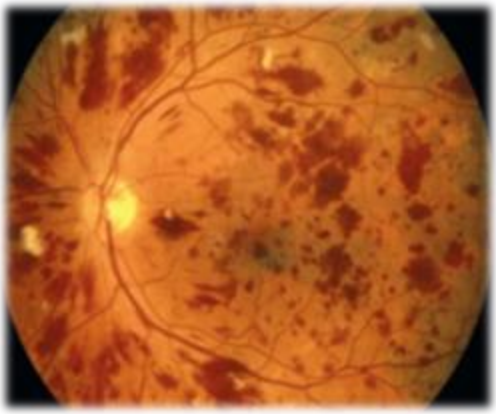

- **فقر الدم المنجلي.**
- **التلاسيميا:** الآلية المسببة للاعتلال الشبكي هو ترسب الحديد في الأنسجة Sidrosis.

يشاهد في كلاهما نزوف شبكية وغيرها من التبدلات.

- **ابيضاض الدم:**
  - تظهر نزوف شبكية، ونشاهد بقع روث (خاصّةً في الابيضاض الحاد) وهي بقع نزف شبكي مع مركز أبيض.
  - التشخيص التفريقي لبقع روث: الابيضاض حاد، انتان دم Bacteremia، السكري، HTN، فقر الدم.

اعتلال الشبكية الانسمامي

- التسمم المزمن بالرصاص.
- التسمم بالكينين (يشاهد في محاولات الانتحار): يشاهد شحوب شبكية وحليمة عصب بصري مع منظر بقعة الكرزة الحمراء.

اعتلال الشبكية في التهاب الشريان الصدغي

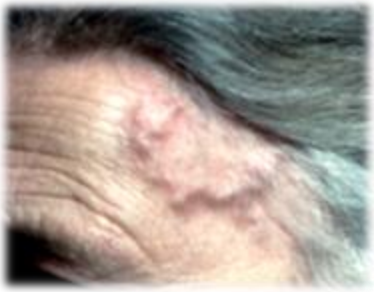

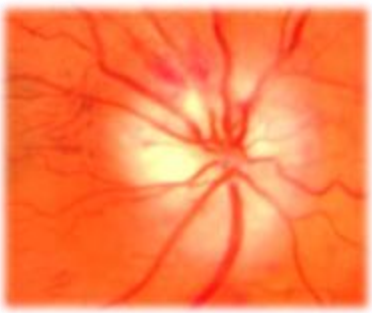

- 50% ثنائي الجانب (بشكل متتالي)، ويشاهد عند المسنين.
- عدم التدبير الجيد يسبّب العمى.
- **سريرياً:** يشكو المريض من تدنّي قدرة بصرية، وهن، صداع (صدغي)، حمى، شفع.
- **عيانياً:** قد يشاهد توسّع وتعرّج الشريان الصدغي.
- **مخبرياً:** فقر دم وارتفاع قيم سرعة التثفل ESR.
- **إصابة العصب قد تكون:**
  - نقص تروية القسم الأمامي للعصب البصري: يشاهد وذمة حليمة وبالمراحل المتقدمة يحدث ضمور.
  - نقص تروية الشبكية: تشابه منظر CRVO.
  - نقص تروية القسم الخلفي للعصب البصري: يبدو قعر العين طبيعي.
- **التدبير:** ستيروئيدات بجرعات عالية (فموياً) 1 مغ/كغ/اليوم، تخفف مع بدء ظهور علامات التحسن سريرياً ومخبرياً.

اعتلال الشبكية عند الخدج Retinopathy of prematurity (ROP)

- تبدأ أوعية الشبكية بالنمو بالشهر الرابع من الحمل.
- الأوعية الشبكية الصدغية المحيطية تكتمل عند الولادة أو بعمر الشهر.
- اعتلال الأوعية عند الخدج يظهر المواليد بوزن < 1500 غ أو مواليد خدج بعمر حمل < 30 – 32 أسبوع.

- **عوامل الخطورة لحدوث ROP:** وجود مشاكل جهازية مرافقة، التعرض لتركيز عالي من O_2.
- يبدأ مراقبة الشبكية بعمر 4-7 أسابيع بعد الولادة.
- يتظاهر ROP بحدوث خلل في نمو أوعية الشبكية بشكل صحيح وينتهي بحدوث انفصال شبكية شامل.
- 20% من مرضى ROP الفعال يحدث عندهم درجة من التليّف الزجاجي الشبكي، قد يتطور ليشكل نسيج ليفي وعائي خلف البلورة قد يكون شامل ويسمى التليف خلف البلورة Retrolental fibroplasia.
- من اختلاطات ROP حدوث الزرق.
- **عدم التدبير المناسب يسبب:** الرأرأة - عمى تام - عدم تفاعل الحدقة.

تدبير ROP:

- التخثير الضوئي بالليزر.
- حقن ضمن الزجاجي لأضداد VEGF.
- قطع زجاجي.

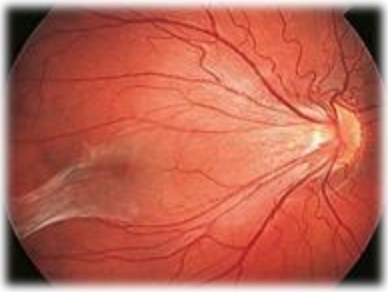

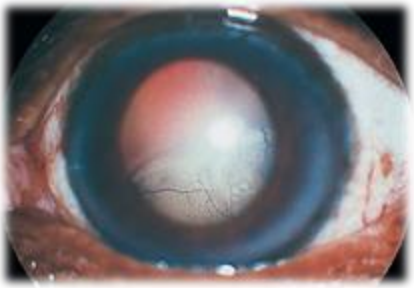

التهابات الشبكية

- **داء المصورات القوسية Toxoplasmosis.**
- **الالتهاب الشبكي المشيمي بداء الشبكية البطانية النسيجي Histoplasmosis.**
- **التهاب الشبكي الإفرنجي:**
  - الإفرنجي الولادي: منظر الشبكية المرشوشة بملح وفلفل.
  - الإفرنجي المكتسب: يتظاهر بالتهاب شبكية ومشيمية مبعثر مع التهاب زجاجي – التهاب عصب بصري – التهاب شبكية.
- **التهاب الشبكية الدرني:**
  - التهاب أوعية الشبكية خاصّةً الأوردة.
  - انسداد أوعية مع نقص تروية شديد.
  - تشكّل أوعية مستحدثة أحياناً.
- **الإنتان الطفيلي بالحبليات:** التظاهر الأشيع عند الإصابة بالدودة المستديرة هو الورم الحبيبي.

داء المصورات القوسية.

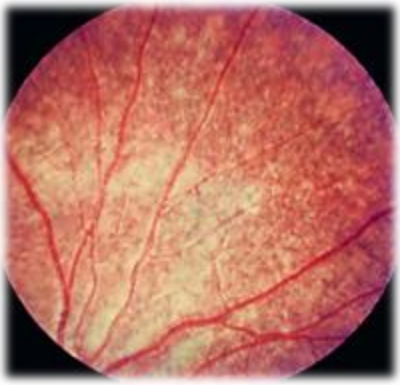

التهاب الشبكي الإفرنجي.

التهاب الشبكية الدرني.

تنكّسات الشبكية Retinal degeneration

هي أمراض غير التهابية تتصف بتبدلات مترقّية، غالباً وراثية وتصيب العينين، منها:

تنكّس الشبكية الصباغي Retinitis Pigmentosa (RP)

- **مرض وراثي:** الوراثة جسمية قاهرة أو مقهورة أو مرتبطة بالجنس (وهنا الإنذار الأسوأ).
- وقد يكون المرض منفرد Sporadic.

الآلية الإمراضية: تنكّس (ضمور) مترقّي للعصيات ثم المخاريط.

الأعراض:

- في البداية يحدث: عشاوة Nyctalopia، صعوبة تكيّف بالظلام، تضيّق ساحة بصرية.
- ثم يحدث تدني قدرة بصرية مركزية، رؤية شرر ضوئي أحياناً.

العلامات:

- بالبداية القدرة البصرية تكون طبيعية.
- ضمورات RPE مع تصبغات بشكل الشوك أو النجوم حول الأوعية في منطقة الاستواء ثم تترقّى نحو المركز والمحيط.
- تضيّق أوعية – قد يترافق المرض مع الحسر (شائع).
- قد يحدث ضمور لطخة – وذمة لطخة كيسية CMO – شحوب حليمة (منظر شمعي).



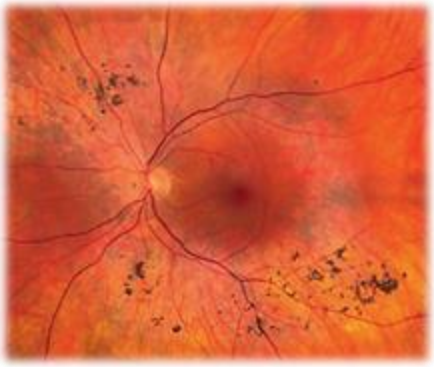

من وسائل تشخيص RP: تخطيط الشبكية الكهربي.

الاختلاطات:

- ساد تحت محفظة خلفية.
- زرق 3%.
- التهاب عنبة متوسط.
- انفصال شبكية نتحي.
- انفصال زجاجي خلفي.

التدبير:

- مراقبة لتحري حدوث أي اختلاط وتدبيره فوراً.
- نظارات شمسية خاصّة.
- إيقاف التدخين.
- جرعات عالية من فيتامين A: 1500 وحدة مع الانتباه لخطورة حدوث سرطان رئة عند المدخنين وسميّة كبدية وهو مضاد استطباب بالحمل وعند التخطيط له.
- المعالجات المستقبلية تتضمن: معالجة جينية Gene therapy، زرع خلايا جذعية.
- بعض الأدوية تستعمل بحذر عند مرضى RP منها: الريتينوئيد، الفينوتيازين، هيدروكسي الكلوروكين وغيرها.
- يوجد نمط من التهاب الشبكية الصباغي بدون وجود التصبغات الوصفية (الأشواك) لكن نفس الأعراض وبقية العلامات.

الاستحالات الشبكية المترافقة بخلل استقلابي

داء تاي ساكس:

- يصيب بشكل خاص أطفال يهود أشكيناز:
- تراكم الشحوم المتراصة في الخلايا الدماغية والعقدية الشبكية ويشاهد بعمر السنة ويكون مترقّي وينتهي بالوفاة بعمر 3 سنوات.
- فحص قعر العين: وذمة في القطب الخلفي، يشاهد منظر اللطخة الحمراء الكرزية.

داء نايمن بك: نادر، يظهر بعمر الشهر، هو عبارة عن اندخال مواد شحمية غير طبيعية في النسيج الشبكي البطاني.

أمراض البقعة الصفراء Macular diseases

اعتلال الشبكية المصلي المركزي Central Serous Retinopathy (CSR)

السبب غير معروف، عادةً عين واحدة، عادةً يصيب الذكور في منتصف العمر، الشدة النفسية عامل مؤهب للإصابة.

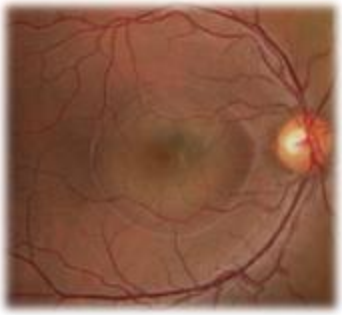

الآلية الإمراضية:

انفصال مصلي موضع للشبكية الحسية عند اللطخة تالي لتسريب من الشعريات المشيمية تحت الإبتليوم الصباغي وبالتالي تقبب الشبكية.

الأعراض:

- تشوّه مرئيات مفاجئ.
- وحيد الجانب.
- تشوه رؤية الألوان (خفيف).
- تدني قدرة بصرية طفيف.

العلامات:

- مد بصر مكتسب خفيف (بسبب تقبب الشبكية).
- انفصال شبكية حسية عند اللطخة بشكل دائري أو بيضوي.
- العلامات المزمنة: ضمورات تحت شبكية، بقع نقص تصبغ في الظهارة الصباغية RPE (تشاهد بشكل ترسبات بيضاء مصفرة دائرية).



سير المرض:

- عادةً شفاء عفوي خلال 3- 6 شهور قد يمتد لـ 12 شهر.

التشخيص:

- يعتمد على القصة والفحص السريري.
- يمكن استخدام شبكة أمسلر - FA - OCT (تظهر أماكن التسريب عند RPE).

التدبير:

- مراقبة، وإيقاف المعالجة بالستيروئيدات إن وجدت.
- يمكن إجراء ليزر موضعي Diode lasre لـ RPE في مكان التسريب.

التنكّسات الوراثية في اللطخة الصفراء

التنكّس بشكل صفار البيض في البقعة (بيست) Best:

يبدأ في الطفولة ويترقّى عند منتصف العمر.

داء ستارغاردت Stargardet's disease:

- **التنكّس الأشيع**، يبدأ في الطفولة ويترقّى بشكل سريع ويسبب تدني قدرة بصرية مترقّي حتى 6/60 ثم يستقر.
- يشاهد ضمورات متعددة الأشكال في اللطخة تنتهي بضمور جغرافي يسبب حدوث شكل للطخة يشبه شكل عين الثور Bull's eye configuration.
- **التدبير:** حماية من الضوء الشديد، يدرس حالياً إمكانية زرع خلايا جذعية والمعالجة الجينية.

التنكّس بشكل صفار البيض في البقعة (بيست).

داء ستارغاردت.

التنكّس الشيخي في البقعة الصفراء Age-related Macular Degeneration (AMD)

عوامل الخطورة:

- العمر.
- التدخين.
- وجود قصة عائلية.
- تناول الأسبرين.
- العرق الأبيض.
- البدانة.
- HTN.
- العيون الزرق.

أنواعه:

- **التنكّس الجاف Dry AMD:**
  - وهو الشكل الأشيع 90%.
  - الأعراض: تدني قدرة بصرية مترقّي ببطء ثنائي الجانب.
  - العلامات: [1] وجود **تنكّس دوين** في الأجسام الهيالينية Drusen (الأجسام الهيالينية: ارتفاعات صغيرة في غشاء بروك دائرية بيضاء مصفرة)، [2] بؤر ضمورات RPE مترقّية تنتهي بتشكل ضمور جغرافي في اللطخة.
  - التدبير: وقاية (يمكن تناول مضادات الأكسدة)، المراقبة الشخصية باستخدام شبكة أمسلر، تدرس إمكانية زرع خلايا جذعية وغيرها.

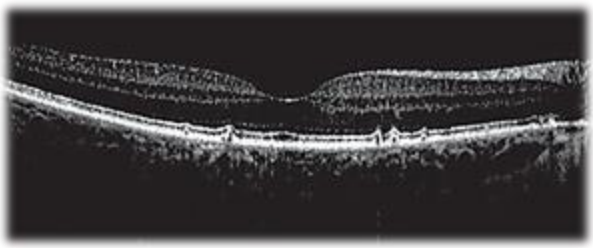

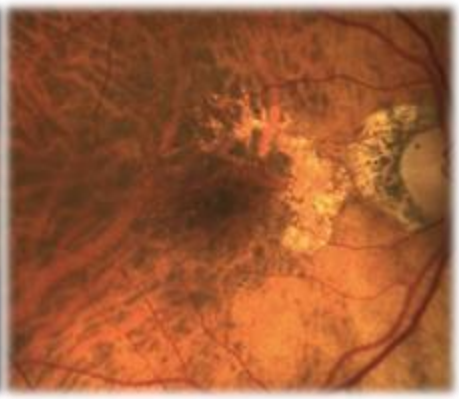

- **التنكّس النتحي (الرطب) Wet AMD [exudative]:** أقل شيوعاً.
  - **الأعراض:** تدهور قدرة بصرية سريع وتشوه مرئيات بسبب حدوث:
    1. أوعية مشيمية مستحدثة CNV.
    2. انفصال شبكية صباغي Pigmented epithelial detachment PED (يحدث مد مكتسب).
  - **العلامات:** قد تشاهد CNV بلون أخضر رمادي مع وجود دروزن أو نزف و غيرها.

  - التشخيص يكون باستخدام FA أو OCT.
  - **التدبير:** حقن ضمن الزجاجي لأضداد VEGF (أفاستين) - التخثير الضوئي بالليزر للـ CNV.

وذمة البقعة الكيسية Cystoid Macular Edema CME/CMO

الآلية: تجمع السوائل بين الطبقة الضفيرية الخارجية والنووية الداخلية مع تشكل كيسي.

الأسباب:

- أورام قعر العين.
- أمراض شبكية وعائية.
- جراحة عينية (مثل الساد) أو ليزر.
- CNV.
- تنكّسات الشبكية.
- بعض الأدوية مثل: مشابهات البروستاغلاندين الموضعية.
- التهابات مثل: التهاب العنبة المتوسط: التهاب عنبة مزمن أو شديد.

الأعراض: تشوش رؤية – تشوه مرئيات.

التشخيص: FA – OCT.

العلامات: تشكلات كيسية متعددة في الشبكية الحسية.

التدبير: حقن ضمن الزجاجي لأضداد VEGF (الأفاستين).

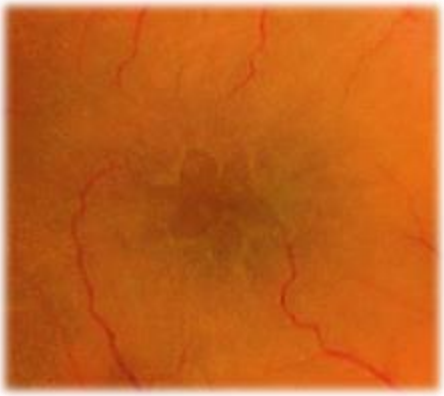
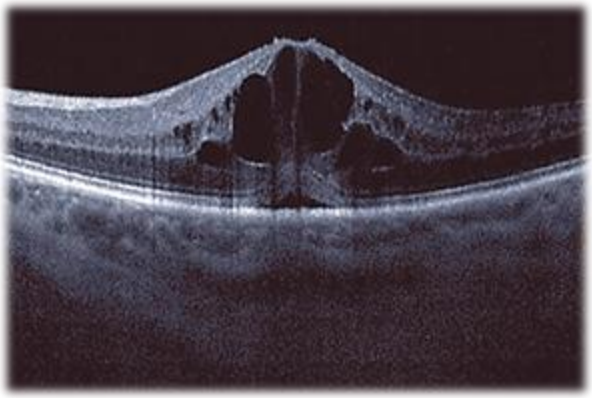

ثقبة البقعة الصفراء Macular Hole (MH)

السبب:

- **بدئي:** الإناث أكثر عرضة للإصابة، الإصابة بين العقد السادس والسابع.
- **ثانوي:** الحسر العالي، رض كليل، CMO (تسبب Lamellar hole).

الأعراض: تدني قدرة بصرية مركزية (قد لا تلاحظ إلا بتغطية العين الأخرى).

العلامات: نشاهد بقعة حمراء عوضاً عن الحفيرة المركزية في البقعة الصفراء.

التشخيص: OCT.

الآلية: شد زجاجي للطخة.

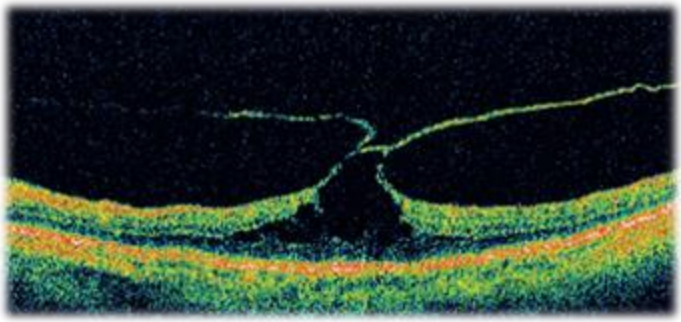
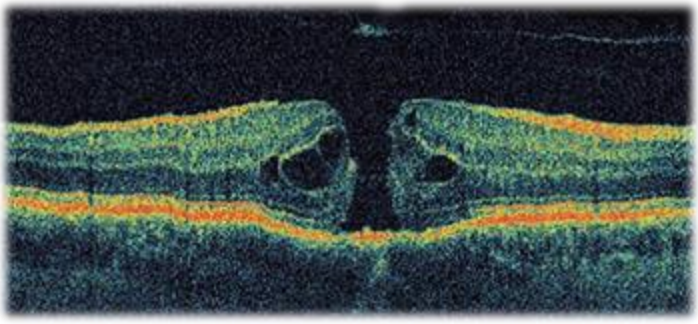

التدبير: حسب درجة ثقب اللطخة:

- الحالات الخفيفة: 10% شفاء عفوي.
- قطع الزجاجي مع حقن غاز (خاصّةً في حال وجود غشاء يشد اللطخة).
- محلّات الزجاجي الدوائية Pharmacological vitreolysis: حقن ضمن الزجاجي لمادة Ocriplasmin.

اعتلال البقعة الثانوي

- ينتج عن بعض الأدوية وأهمها الكلوروكين.
- يسمى (اعتلال البقعة لبول Bull's eye): حفيرة متصبغة بشدة محاطة بحلقة انعدام صباغ وهذه تحاط بحلقة صباغية وهنا يحدث تدهور القدرة البصرية ولا يتراجع بإيقاف الدواء.

انفصال الشبكية

انفصال الشبكية التمزّقي Rhegmatogenous Retinal Detachment (RRD)

- نسبة حدوثه 1/10000.
- 10% ثنائي الجانب.

الآلية:

وجود شق شبكي تالي لشد زجاجي وبالتالي اندخال وتراكم الزجاجي المتميّع تحت الشبكية الحسية مسبباً انفصالها عن الطبقة الصباغية RPE.

الأسباب:

- الحسر العالي (40% من حالات RDs تكون في العيون الحسيرة).
- رض.
- خسارة زجاجي أثناء جراحة الساد.
- خزع محفظة خلفية بالليزر.

الأعراض:

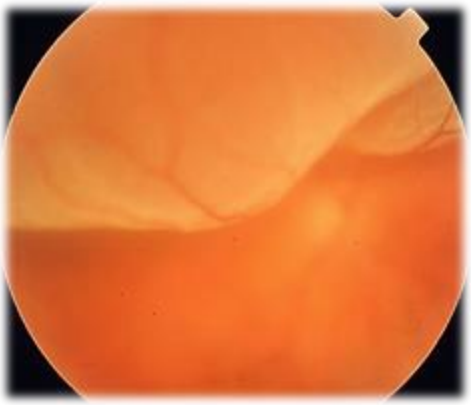

- رؤية شرر ضياء (دائماً بالناحية الصدغية).
- رؤية طافيات (ذباب طائر).
- مع الوقت تشاهد ظاهرة الغلالة (Curtain like) في الساحة المحيطية قد تمتد لتشمل الساحة المركزية، وتمتاز هذه الظاهرة بأن الساحة البصرية عند الاستيقاظ تكون أفضل بسبب الارتشاف العفوي أثناء النوم، ثم تظهر عيوب الساحة البصرية خلال النهار وعند الحركة.

العلامات:

- عيوب في تفاعل الحدقات (حدقة ماركوس غن).
- التهاب قزحية.
- نقص IOP بمقدار 5 مم ز مقارنة مع العين السوية.
- منظر Tobacoo dust في الزجاجي الأمامي.
- **تشاهد تمزّقات الشبكية، أشكالها:**
  - تمزق بشكل نعل الفرس U: خطورة أعلى لحدوث RD.
  - انفكاك شبكية عند منطقة الاستواء Ora serrata قد يكون تالي لرض.
  - ثقوب شبكية Holes.
- **أماكن التمزقات:** التمزقات العلوية تحمل خطورة أعلى لإحداث RD:
  - 60% الربع العلوي الصدغي.
  - 15% الربع السفلي الصدغي.
  - 15% الربع العلوي الأنفي.
  - 10% الربع السفلي الأنفي.
- أحياناً نشاهد ثقب لطخة.

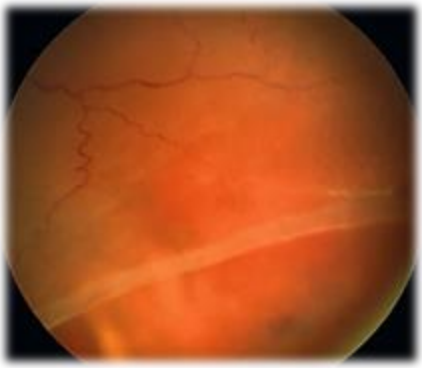

التشخيص:

- **الفحص السريري والقصة.**
- **الإيكو:** في الانفصالات الحديثة يمكن مشاهدة حركية الشبكية المنفصلة، يستطب إجراؤه في حال الشك بانفصال محيطي جداً أو عند عدم القدرة على الفحص بسبب وجود كثافات في الأوساط الكاسرة، مثل: ساد - نزف.

سير المرض:

- حسب مكان وحجم التمزق الشبكي، مثال:
  - شق علوي صدغي فإن تسريب السائل للأسفل سيكون سريع (بفعل الجاذبية) وبالتالي خطورة انفصال اللطخة الصفراء عالي.
  - شق شبكي أنفي: هنا يوجد اتصال جيد للشبكية عند حواف حليمة العصب مما يؤخر امتداد الانفصال للطخة.

علامات الانفصال القديم:

- وجود الخط المحدد تحت الشبكية Subretinal demarcation line.
- ترقّق الشبكية المفصولة.
- تثنيات شبكية مع صلابة وبالتالي تكون حركية الشبكية خفيفة وغيرها...
- كيسات ضمن الشبكية.

التدبير:

- **جراحي باكراً ما أمكن، في حالات:**
  - RD عرضية خاصّةً مع تهديد بانفصال اللطخة.
  - وجود نزف زجاجي شديد يمنع رؤية قعر العين مع وجود انفصال شبكي مثبت بالإيكو.
- **نعتمد مبادئ غونان في التدبير:**
  - تحديد أماكن التمزقات بدقة.
  - تحريض التهاب عقيم في المشيمية في المكان الذي يقابل التمزقات بواسطة: الاستحرار - التبريد - الليزر.
  - جعل الشبكية في مكان الانفصال أقرب ما يمكن للمشيمية ويتم ذلك بطريقتين:
    - الحالات المبكرة (الشبكية المفصولة متحركة): وضع طوق أو حشوة سلكون (طوق صلبة)، هنا يرتشف السائل تحت الشبكية عفوياً أو بالبزل خارجياً عبر الصلبة.
    - الحالات المتأخرة (شبكية غير متحركة): يتم إجراء قطع زجاجي ثم بزل السائل من خلال التمزق الشبكي وتوضع حشوة داخلية (أي فقاعة غاز أو زيت سلكون) ثم تخثير ضوئي بالليزر حول التمزق.

الوقاية من RRD:

- تدعيم الصلبة في حال الحسر المترقّي كي نوقف زيادة طول العين.
- إجراء التخثير الضوئي بالليزر حول الاستحالات المؤهبة للانفصال.

انفصال الشبكية الشدّي Tractional Retinal Detachment (TRD)

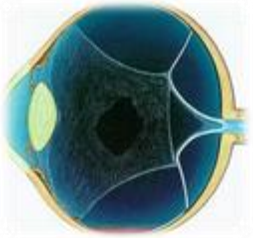

- **السبب الأساسي** هو حدوث اعتلال شبكي منمّي مثل: الداء السكري - اعتلال الشبكية عند الخدج - رض ثاقب للأقسام الخلفية، حيث يتشكل غشاء ليفي وعائي بين الشبكية والزجاجي الخلفي.
- يتطور الانفصال هنا بشكل بطيء خلال سنوات.

الأعراض:

- رؤية شرر ضيائي وطافيات.
- عيوب في الساحة البصرية.

التشخيص: يساعد الإيكو في التشخيص.

التدبير:

قطع زجاجي، في حال:

- انفصال شدّي مهدد أو شامل للطخة أو انفصال مشترك شدّي شقي.
- بعد الرضوض الثاقبة لمنع حدوث الانفصال الشدّي أو عند حدوث انفصال شدّي تالي لدخول جسم أجنبي داخل المقلة.

انفصال الشبكية النتحي Exudative Retinal Detachment (ERD)

تراكم للسائل تحت الشبكية الحسية بدون وجود تمزق أو شد شبكي.

الأسباب:

- أورام المشيمية (ميلانوما – نقائل مشيمية..).
- التهابات، مثل: التهاب الصلبة الخلفي.
- اعتلال الشبكية المصلي المركزي CSR.
- CNV الأوعية المشيمية المستحدثة.

الأعراض:

- لا يوجد رؤية شرر ضيائي.
- رؤية طافيات (في حال التهاب الزجاجي المزمن).
- عيوب في الساحة البصرية.

العلامات:

- الشبكية المفصولة متحركة بشدة.
- ظاهرة انزياح السائل بفعل الجاذبية (لا يشاهد تحسن صباحي للساحة البصرية).
- يمكن مشاهدة السبب.

التدبير: حسب السبب.

أورام الشبكية

الأورام السليمة

الأكياس:

- انسلاخ الوريقة الداخلية للشبكية، عندما تكون كبيرة قد تلتبس مع انفصال الشبكية.
- قد تكون مكتسبة: بعد رض – انفصال شبكية قديم – التهاب مشيمية وشبكية شديد.

الفاكوم Phacomas:

- أورام سليمة ولادية وراثية.
- تصيب الجلد والجملة العصبية.
- منها الداء العصبي الليفي لريكلنغهاوزن.

الأورام الخبيثة

الورم الجذعي الشبكي (RB) Retinoblastoma:

- يصيب 1/ 18000 من الأطفال، يشكل 3% من مجمل أورام الأطفال.
- هو أشيع ورم عيني خبيث يصيب الأطفال وثاني أشيع ورم عيني (الأول هو الميلانوما)، له نمطان:
  - نمط وراثي 40%، وراثة جسمية قاهرة، الورم يكون متعدد البؤر، يؤهب لحدوث الورم في العين الأخرى مع تأهّب لأورام أخرى في الجسم.
  - نمط غير وراثي: عادةً وحيد الجانب، لا يؤهّب لأورام أخرى خارج العين المصابة.
- **التظاهرات:** البدء خلال السنة الأولى بحالة النمط الموروث، وحوالي عمر السنتين بالنمط غير الموروث:
  - حدقة بيضاء (أشيع تظاهرة 60%).
  - حول (ثاني أشيع عرض).
  - عين حمراء مؤلمة مع رَرق ثانوي (أحياناً مع كبر حجم المقلة).
  - التهاب حجاج: منظر مشابه لالتهاب الهلل أو ما قبل الحاجز، أحياناً مع تنخر بالورم.
  - الحالات المتقدمة المهملة: يشاهد غزو للحجاج.

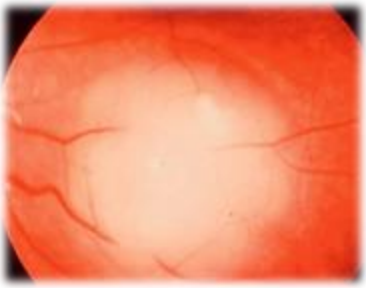

- **العلامات:** آفة بيضاء ضمن الشبكية، غير منتظمة، ثم تصبح الكتلة متبارزة ضمن الزجاجي مع حدوث أوعية مستحدثة عليها، وهنا تنتشر الخلايا الورمية عبر الزجاجي للأقسام الأمامية أو تنتشر للخلف للمسافة تحت الشبكية وقد تغزو العصب البصري.
- **النقائل:** العقد اللمفاوية المجاورة - الرئة - الدماغ - العظام.
- **التشخيص:**

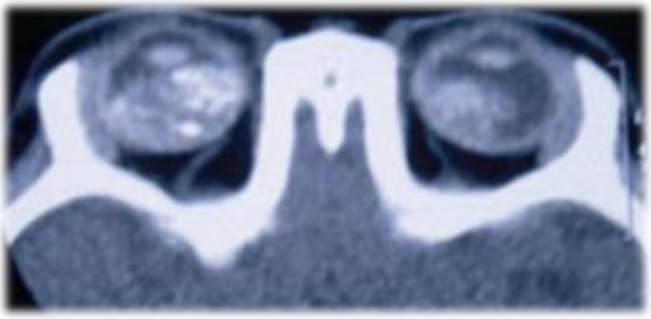

  - يجب دائماً تحري المنعكس الأحمر والفحص السريري جيداً.
  - الإيكو: يمكن كشف التكلسات ضمن الورم.
  - التصوير الطبقي المحوري: لا يفضل إجراؤه عند الأطفال بسبب التشعيع العالي.
  - الرنين المغناطيسي MRI: يفيد لتحري العصب البصري وامتداد الورم خارج المقلة، يستخدم أيضاً لتمييز الورم عن الأمراض المشابهة مثل التهاب الهلل.
- **العلاج:**

  - العلاج الكيماوي: عبر الوريد أو عبر الشريان العيني (قيد الدراسة) أو ضمن الزجاجي.
  - التخريب الحراري عبر الحدقة Transpupillary Thermo Therapy (TTT): باستخدام الأشعة تحت الحمراء.
  - التشعيع الداخلي Brachytherapy: زرع صفيحة مشعة. ←
  - العلاج بالتبريد Cryotherapy: حالات خاصّة.
  - التشعيع الخارجي للورم.
  - استئصال المقلة: Enucleation مع قطع عصب بصري على بعد 10 مم خلف المقلة على الأقل، ويستطب في حال:
    - زَرق وعائي.
    - ارتشاح ورمي بالبيت الأمامي.
    - غزو العصب البصري.
    - الورم يشغل أكثر من نصف جوف الزجاجي.
    - فشل المعالجة الكيماوية.
    - الورم المنتشر لأن إنذار الرؤية سيء مع خطورة نكس عالية في حال تطبيق المعالجات الأخرى، وفي حال انتشار الورم موضعياً يتم تفريغ الحجاج.
    - في حال انتشار الورم موضعياً يتم تفريغ الحجاج .
    - الورم ثنائي الجانب: يجرى استئصال العين ذات الورم الأكبر مع محاولة المحافظة على العين الأخرى (وتطبيق المعالجات الأخرى) في حال كان الورم فيها أقل من ثلث سطح الشبكية، أمّا إذا كان الورم أكثر من ثلث الشبكية فيجب استئصالها.

انتهت المحاضرة :)

دون ملاحظاتك:

العينية

نظري

Dr. Rahaf alsamman

المحاضرة السادسة 6

6

فهرس المحاضرة

رضوض العين

رضوض العين

مقاربة المريض المرضوض

- أخذ القصة والموجودات السريرية بدقّة وتسجيلها في إضبارة المريض.
- قياس القدرة البصرية للعين المرضوضة والسليمة، إذا كان المصاب فاقداً للوعي نفحص منعكس الحدقة المباشر.
- تقييم درجة الرض وسلامة المقلة.
- إجراء صورة أشعة (بسيطة أو CT) في حال الشك بوجود كسر عظام الحجاج أو وجود جسم أجنبي.
- تعطى الصادّات والمسكنات والمصل المضاد للكزاز وفقاً لحالة الرض بالطريق العام.
- نقل المريض إلى مركز عيني مختص.

رضوض الأجفان

الورم الدموي حول المقلة (العين السوداء) Periocular hematoma

- عبارة عن ورم دموي وكدمة حول المقلة، أشيع رض كليل على الأجفان والجبهة، عابرة عادةً ولكن يجب نفي وجود:
  - **رض على المقلة أو الحجاج:** يجب الفحص بلطف في حال وذمة الأجفان الشديدة وممكن إجراء ايكو أو CT أو MRI.
  - **كسر سقف الحجاج:** خاصّةً في حال وجود نزف تحت ملتحمة بدون رؤية حدوده الخلفية.
  - **كسر قاعدة الجمجمة:** عند وجود ورم دموي ثنائي الجانب بشكل حلقة (عين الباندا).

الجروح Laceration

- أي جرح بالأجفان يجب أن يغلق باكراً ما أمكن (نتائج تجميلية ووظيفية أفضل).
- **الجروح السطحية:** يجب الانتباه لوجود تفتق نسيج شحمي من الجرح (حيث يوحي بوجود أذية عميقة).
- **جروح حافة الجفن:** يجب أن تتم الخياطة على عدة طبقات بحيث تحقق استقامة ممتازة لحواف الجرح مع بعض وذلك لتجنب حدوث شتر داخلي أو خارجي أو تثلّم الحافة.
- **الجروح القاطعة للقنيات الدمعية:** يجب خياطتها خلال 24 ساعة، وهنا يجب تنبيبها بوساطة أنبوب سلكون (يترك لفترة 3-6 شهور) لمنع حدوث تندّب يسد القنيات وبالتالي حدوث الدّماع المستمر.

رضوض الحجاج

كسر أرض الحجاج:

- يسمى Blow-out fracture والسبب هو الارتفاع المفاجئ للضغط ضمن الحجاج بجسم صادم (أبعاده أكبر من الحجاج بـ 5 سم) وبالتالي تتحرك المقلة عوضاً عن امتصاص الصدمة، بالفحص: قد نجسّ هواء تحت الجلد يزداد بالنّفث (حس فرقعة الثلج).
- قد يحدث شفع (بالتحديق للأعلى أو الأسفل) بسبب انحشار عضلة أو النسيج الشحمي أو النسيج الضام المتوذّم ضمن الكسر، قد يحدث غؤور مقلة، ويستطب إجراء طبقي محوري لتحري الكسر وعضلات العين الخارجية.
- **التدبير:**
  - المراقبة - صادات جهازية - مضادات احتقان ضمن الأنف - ستيروئيدات جهازية (عند وجود وذمة حجاج شديدة) - تجنّب النّفث.
  - الجراحة في حال: - كسر أكبر من نصف أرض الحجاج (لأنه يسبب غؤور مقلة هام إن لم يعالج)
    - انحشار مكونات الحجاج أو غؤور مقلة هام أو شفع بالوضعية البدئية.

كسر سقف الحجاج:

- **سريرياً** يلاحظ وجود ورم دموي بالجفن العلوي مع كدمة حول المقلة قد تتطور خلال ساعات وربما تنتشر للجهة المقابلة للكسر، ونفس الموجودات التي تحدثنا عنها في كسر أرض الحجاج.
- **التدبير:** من الهام دائماً نفي وجود تسريب للسائل الدماغي الشوكي CSF من الكسر بسبب خطورة حدوث التهاب سحايا.
- الكسور الصغيرة لا تحتاج معالجة.

كسر الجدار الأنسي للحجاج:

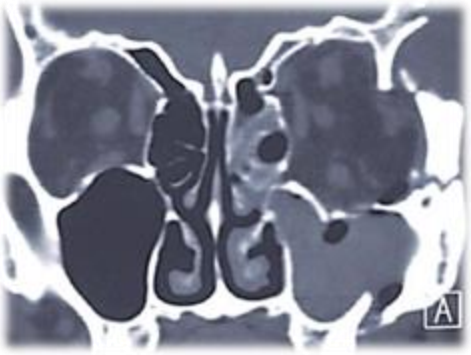

- عادةً يترافق مع كسر أرض الحجاج.
- **العلامات:** كدمة حول المقلة وأحياناً نفاخ تحت الجلد (Emphysema) يحدث عند نزف الأنف.
- **التدبير:** تحرير الأنسجة المحشورة ضمن الكسر وإصلاح العيب العظمي (نفس المراحل المتبعة في تدبير أي كسر حجاج).

كسر الجدار الوحشي للحجاج: عادةً يترافق مع أذية وجه شديدة.

نزف الحجاج أو خلف المقلة Retrobulbar hemorrhage:

- حالة إسعافية خطيرة بسبب حدوث أذية عصب بصري ضاغطة مهددة بحدوث عمى تام.
- قد تترافق مع كسور الحجاج وقد تكون مُحدثة أثناء التخدير خلف المقلة، ونادراً بسبب مشكل وعائية.
- **التشخيص:** جحوظ، وذمة وكدمة أجفان، قضأ نزفي، تحدّد حركة عين، تدني القدرة البصرية، وذمة حليمة عصب بصري، ارتفاع ضغط العين، عيوب في تفاعل الحدقات (عيب حدقي وارد).
- **التدبير:** إسعافي عند بدء حدوث تدني في الرؤية، إجراء خزع مآق وحشي (مع أو بدون قطع الرباط الوحشي).

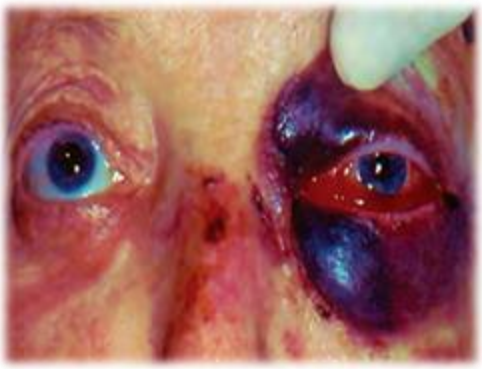

خزع المآق الوحشي.

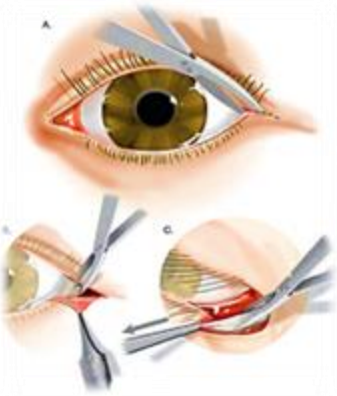

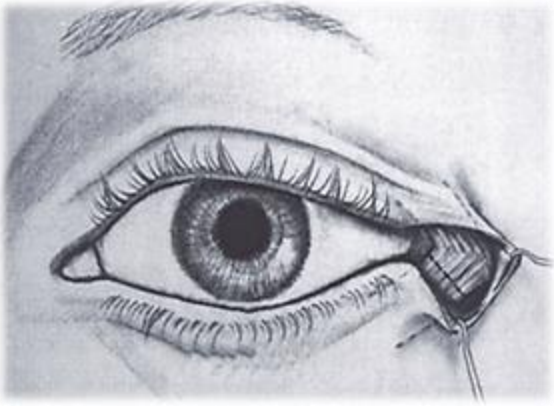

رضوض المقلة الكليلة Blunt Trauma

الآلية: ضغط أمامي خلفي مع تمطط عند منطقة الاستواء حيث يحدث ارتفاع شديد ومؤقت بالضغط داخل المقلة.

سحجات القرنية Corneal Abrasion

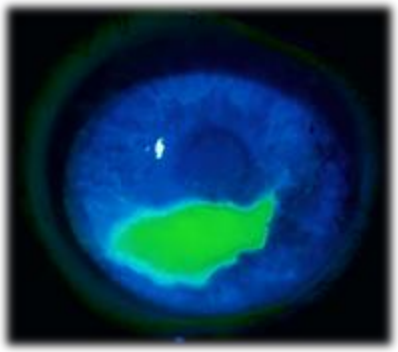

- ألم عين شديد، رهاب ضوء، دماع، حس وجود جسم أجنبي.
- **التدبير:**
  - صادات موضعية (يفضل مراهم).
  - شالّات الجسم الهدبي (عند وجود رهاب ضوء أو حدوث التهاب قزحية).
  - تجنب تغطية العين (خاصّةً عندما يكون الرض بسبب الأظافر أو نبات).
  - قطرات NSAIDs لتخفيف الألم (ديكلوفيناك).
  - بالحالات الشديدة نضع عدسة لاصقة ضمادية (هنا نستخدم قطرات بدل المراهم).
  - أحياناً نقوم بكشط حواف المنطقة Debridement بواسطة عود قطن لإحداث راحة وتحفيز الشفاء.

نزف البيت الأمامي Hyphaema

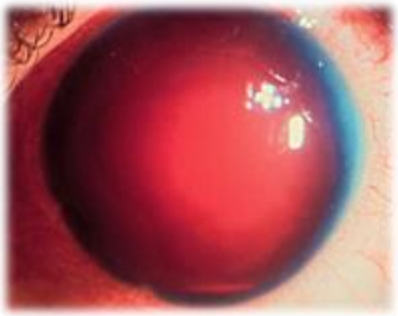

- مصدر النزف عادةً هو جذر القزحية أو الوجه الأمامي للجسم الهدبي.
- **الأعراض:** ألم مع تشوش رؤية.
- **العلامات:** وجود خثرة دموية أو سوية دموية بالبيت الأمامي.
- **التدبير:** الهدف منه منع حدوث نزف متكرر واصطباغ الأنسجة خاصّةً القرنية والسيطرة على ارتفاع ضغط العين إذا حدث (لمنع أذية العصب البصري):
  - راحة مطلقة في السرير مع وضعية نصف جلوس عند النوم.
  - قطرة أتروبين (أو ممكن سايكلوبنتولات).
  - إيقاف المميعات وNSAIDs إن أمكن.
  - قطرة ستيروئيد في حال حدوث: التهاب قزحية شديد (رهاب ضوء، احتقان هدبي)، تمزق محفظة العدسة، وجود بروتين أو كريات بيض في البيت الأمامي، مع ضرورة التخفيف السريع فور حدوث التحسن.
  - تدبير ارتفاع الضغط إن حدث.
  - قد نلجأ لتفريغ النزف جراحياً.

العنبة الأمامية

الحدقة:

- انطباع لصباغ حواف الحدقة على السطح الأمامي للعدسة (حلقة فوسيوس).
- تقبض حدقة مؤقت.
- أذية معصرة الحدقة وبالتالي حدوث توسع حدقة رضي (عيب في تفاعل الحدقة للضياء أو المطابقة).

انخلاع جذر القزحية:

- تصبح الحدقة بشكل D.
- عادةً لا عرضي خاصّةً إذا كان الخلع علوياً (مغطى بالجفن).
- قد يحدث شفع (عين واحدة) وتشوش رؤية (وهج) Glare.
- يجب مراقبة IOP، في بعض الحالات قد نحتاج تدبير جراحي.

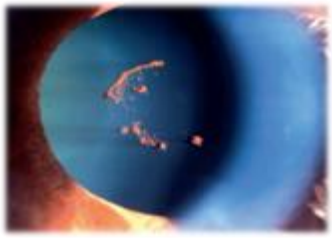

الضغط داخل المقلة

- **يجب دائماً مراقبته، قد يرتفع في حال:**
  - نزف البيت الأمامي.
  - خلع العدسة.
  - نزف داخل المقلة.
- **قد ينخفض (Hypotony) في حال:**
  - حدوث صدمة الجسم الهدبي وبالتالي توقف إفراز الخلط المائي (مؤقت أو دائم).
  - تمزق المقلة أو انفصال المشيمية.

العدسة

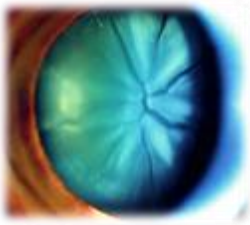

- **ساد رضي:** بسبب أذية ألياف العدسة أو تمزق في المحفظة الأمامية وبالتالي عبور الخلط المائي مسبباً تشكل الكثافات في القشر الخلفي بشكل الوردة (Rosette) هذه قد تتراجع أو تبقى كما هي أو تتطور لساد ناضج.
- **تحت خلع Subluxation:** هنا قد يحدث: شفع (في عين واحدة Uniocular)، لا بؤرية عدسية Lenticular، اهتزاز قزحية جزئي، عدم انتظام عمق AC.
- **خلع العدسة Dislocation:** نادر الحدوث، قد يكون الخلع للبيت الأمامي أو للخلف للزجاجي، يتم تدبير الخلع للبيت الأمامي إسعافياً لأنه يسبب زرق حاد.

تمزق المقلة (انفقاء) Globe rupture

- يحدث بسبب ارتفاع توتر العين الشديد المفاجئ ويكون التمزق في مكان ضعيف (اللم - حول العصب).
- **التمزق الأمامي:** قد يكون مخفياً بالنزف تحت الملتحمة الشديد.
- **التمزق الخلفي:** قد يترافق مع أذيات أقسام أمامية خفيفة ويجب الاشتباه به عند: عدم تناظر عمق البيت الأمامي بين العينين وضغط العين المصابة منخفض.

نزف الزجاجي

- عادةً يترافق مع انفصال زجاجي خلفي، قد يشاهد غبار التبغ (Tobacco dust) في الزجاجي الأمامي.
- إذا لم يرتشف النزف تلقائياً، قد يحدث تعضّي زجاجي مع تدني قدرة بصرية وهنا نجري قطع زجاجي خوفاً من حدوث انفصال شبكية شدّي.

ارتجاج الشبكية (وذمة برلين) Commotio retina

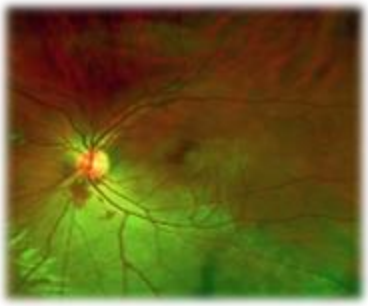

- سببها ارتجاج الشبكية الحسية، نشاهد المنطقة المصابة بلون رمادي بسبب حدوث وذمة وتغيّم فيها.
- عادةً تحدث بالقسم الصدغي، الإصابة الشديدة قد تترافق مع نزف ضمن الشبكية قد يشمل اللطخة.
- **الحالات الخفيفة:** عادةً شفاء عفوي خلال 6 أسابيع.
- **الحالات الشديدة:** قد تسبب ثقب لطخة.

تمزق المشيمية Choroidal rupture

- تشمل المشيمية وغشاء بروك والظهارة الصباغية للشبكية.
- **التمزق الحديث** قد يكون مخفياً بالنزف تحت الشبكية.
- **التمزق القديم** يبدو بعد ارتشاف النزف بشكل أقواس بيضاء (بسبب انكشاف الصلبة عبرها) متراكزة حول حليمة العصب البصري.
- الإصابة الشاملة للطخة تسبب تدني قدرة بصرية شديد.

الشبكية

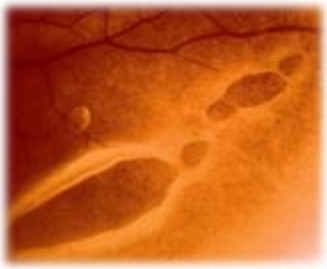

- **الرضوض** هي أشيع سبب لانفصال الشبكية عند الأطفال خاصّةً الذكور.
- قد يحدث نزوف شبكية، وذمة، تمزقات شبكية مختلفة أو انفكاك الشبكية عند الحاشية المشرشرة أو ثقب لطخة.
- عند تمزق أحد الأوعية الشبكية سيحدث نزف شبكي أو زجاجي شديد.

اعتلال العصب البصري الرضي Traumatic optic neuropathy

- **الأعراض:** فقد رؤية مفاجئ مع عدم وجود سبب عيني ظاهر له.
- **التصنيف:**
  - مباشر: أذية عصب مباشرة كليلة أو قاطعة مثل كسر أو ضغط بورم دموي.
  - غير مباشر: انتقال الصدمة بشكل ثانوي للعصب.
- **العلامات:** القدرة البصرية LP 50%، عيب حدقي وارد، بالبداية قعر العين طبيعي ثم يحدث شحوب حليمة خلال أيام أو أسابيع.
- **التشخيص:** CT يكشف الأذيّات العظمية، MRI يكشف أذيّات النسج الرخوة كالورم الدموي ضمن القناة البصرية.
- **التدبير:**
  - قد نعطي الستيروئيدات (IV) عند بعض المرضى وذلك خلال 8 ساعات من الرض.
  - تحسن عفوي للقدرة البصرية يحدث عند 50% من مرضى الأذية غير المباشرة (إنذار رؤية سيء عندما تكون VA أسوأ من LP.
  - قد يستفيد المريض من جراحة تخفيف الضغط عن العصب خاصّةً إذا كان السبب ورم دموي ضاغط أو كسر ضاغط.

رضوض المقلة الثاقبة Penetrating trauma

- أشيع عند الذكور (1:3).
- الرضوض الثاقبة تحمل خطورة حدوث الإنتان (إنتان باطن العين) الذي قد يؤثر على العين أكثر من الرض، أسبابه:
  - التأخر بالتدبير الأولي.
  - تمزق محفظة العدسة.
  - جرح ملوّث.
- أي أذيّة نافذة للعين يجب أن يتم تغطية العين ريثما يتم تدبيرها.

جروح القرنية

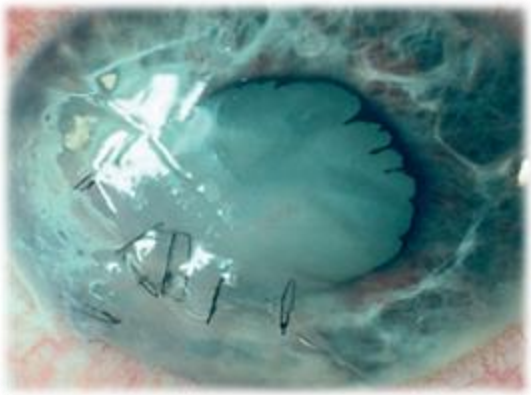

- **الجروح الصغيرة:** إذا كان البيت الأمامي متشكّل قد يحدث شفاء عفوي (قد نضع عدسات لاصقة ضمادية).
- **الجروح المتوسطة:** دائماً خياطة بأسرع وقت ممكن (قد نضع عدسة لاصقة ضمادية).
- **جرح قرني مع انحشار قزحية:** عادةً نقطع النسج المتفتقة خاصّةً في حال وجود علامات تنخر بها أو شك بتلوثها بمواد أجنبية.
- **جرح مع أذية عدسة:** خياطة الجرح ثم استخراج العدسة مع زرع عدسة صنعية.
- إذا ترك الجرح ندبة مركزية معيقة للرؤية نلجأ لإجراء تصنيع قرنية ثاقب.

جروح الملتحمة

- عادةً تترافق مع نزف تحت ملتحمة والذي قد يخفي جرح صلبي نافذ.
- **الجروح الصغيرة** (<1 سم) لا تحتاج خياطة عادةً، وتُعطى الصادات موضعياً وجهازياً.

جروح الصلبة

- **جروح الصلبة الأمامية:** تحمل إنذار أفضل من الجروح خلف مستوى الحاشية المشرشرة ولكن قد تترافق مع حدوث تفتق قزحي هدبي من الجرح أو انحشار زجاجي.
- **جروح الصلبة الخلفية:** عادةً تترافق مع أذية شبكية، الإصلاح البدئي للجرح مهم للحفاظ على سلامة شكل المقلة.

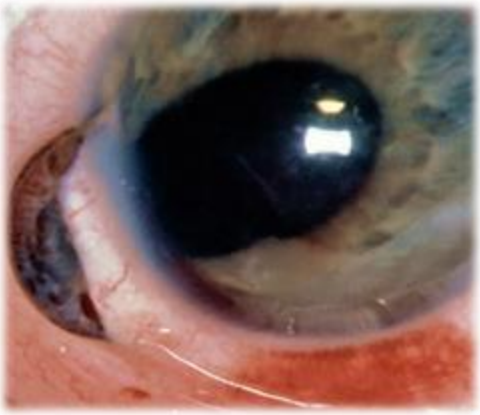

جروح الملتحمة.

جروح الصلبة.

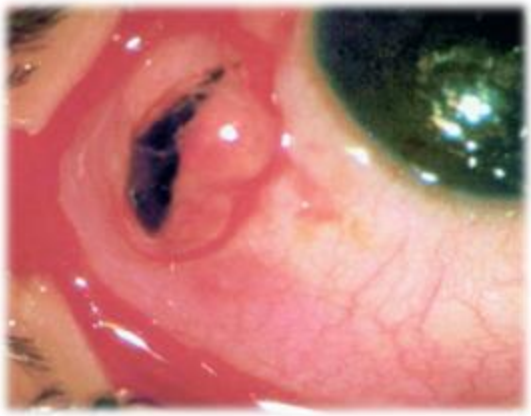

انفصال الشبكية

- انفصال الشبكية الرضّي الشدّي قد يكون نتيجة انحشار الزجاجي في الجرح مع حدوث تشكّلات ليفية فيه.
- قد يحدث شقوق شبكية خلال أسابيع وتلك تؤهب لحدوث انفصال شبكية تمزقي سريع.

الأجسام الأجنبية

الأجسام الأجنبية السطحية

تحت الظفر Subtarsal:

- قد تعلق الأجسام الأجنبية على الملتحمة البصلية وبالتالي تسبب تخريش للقرنية عند كلّ رفة جفن (نشاهد سحجات خطية).

على القرنية:

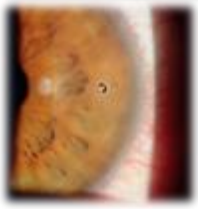

- يشاهد ارتشاح حول الجسم الأجنبي وقد يحدث صدأ، قد يحدث التهاب عنبة أمامي خفيف مع رهاب ضوء.
- يجب دائماً التأكد من عدم وجود جسم أجنبي داخلي وتتم إزالة الجسم الأجنبي عن القرنية بواسطة حربة خاصّة أو رأس إبرة قياس 25 Gauge + صادات موضعية + شالّات جسم هدبي أو NSAIDs لتخفيف الألم.
- عدم إزالة الجسم الأجنبي قد تسبب إنتان ثانوي أو قرحة قرنية.

الأجسام الأجنبية داخل المقلة Intraocular foreign body

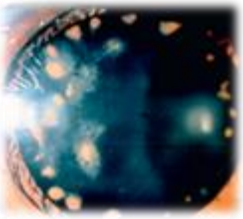

- قد تسبب إنتان أو تأثير سمّي على الأقسام الداخلية للمقلة.
- قد يحدث: أذية محفظة العدسة، تميّع زجاجي، نزف وشق شبكي.
- الأجسام الأجنبية العضوية خاصّةً الملوثة بالتراب تحمل خطورة حدوث إنتان.
- بعض الأجسام الخاملة: الزجاج، البلاستيك، الفضة، الذهب.
- الأجسام الأجنبية الحديدية والفولاذ تسبب تحدّد (Siderosis) تترسب ذرات المعدن في أنسجة العين الظهارية مثل ظهارة العدسة والقزحية (تغير لون القزحية) والجسم الهدبي (قد يحدث زرق ثانوي مطلق) والشبكية الحسية مما يسبب تدني قدرة بصرية أو انعدامها.
- الأجسام الأجنبية من النحاس الصافي: تسبب التهاب قيحي شديد يسبب ضمور عين.
- خلائط النحاس تسبب علامات مشابهة لداء ويلسون: حلقة كايزر فليشر على القرنية – تشكل ساد زهرة دوار الشمس.
- **التدبير:** إصلاح فوهة الدخول، صادات وقائية، استخراج الجسم الأجنبي النشيط بواسطة المغناطيس أو الملقط بواسطة جراحة شبكية دقيقة.

التهاب العين الودي

- هو التهاب عنبة شامل حبيبومي ثنائي الجانب يحدث بعد رض ثاقب للمقلة (خاصّةً إذا ترافق مع تفتق الجسم الهدبي أو الزجاجي) ونادراً بعد جراحة داخل المقلة (Vitreoretinal).
- يحدث الالتهاب عادةً بعد السبب بأسبوعين-3أشهر: 65% (90%خلال سنة)، الفترة تتراوح من 5 أيام – 66 سنة.

- **الآلية:** الالتهاب الودي مرض مناعي ذاتي حيث تلعب خلايا العنبة في العين المرضوضة /المهيِّجة/ (بما فيها الصباغية) دور المستضدات وتنتقل الأضداد المتولدة مع الدم إلى العين السليمة (العين الودية).
- **الأعراض:**
  - ألم عين ثنائي الجانب واحتقان.
  - في العين الودية : رهاب ضوء، تشوش رؤية مع فقد المطابقة مع قصة رض ثاقب أو جراحة شبكية.



- **العلامات (غير متناظرة):**
  - **التهاب عنبة أمامي حبيبومي:** ارتكاس شديد في البيت الأمامي وترسبات قرنية عادةً أشد في العين الودية وعقيدات على القزحية والتصاقات أمامية محيطية PAS (مسببة زرق)، قد يحدث ساد.
  - **قعر العين:** ارتشاحات مشيمية متعددة قرب محيطية، التهاب أوعية ووذمة حليمة وانفصال شبكية نتحي.
- **تدبير التهاب العين الودي:**
  - استئصال المقلة Enucleation: في حال أذية عين رضية شديدة خلال أسبوع مع فقد حس الضياء (فعالة لمنع أو تخفيف التهاب العين الودية).
  - الستيروئيدات: العلاج الأساسي، جرعات عالية من البردنيزولون فموياً، أحياناً IV، لفترة طويلة (قد تستمر 6 شهور) مع التخفيف فور بدء الاستجابة.
  - الستيروئيدات الموضعية (قطرات أو حقن تحت الملتحمة) مع شالات الجسم الهدبي (السايكلوبنتولات) لتدبير التهاب العنبة الأمامي. قد نقوم بحقن الستيروئيدات ضمن الزجاجي.
  - مثبّطات المناعة مثل Azathioprine, Methotrexate, Ciclosporine: تستخدم في الحالات المعندة مثلاً.
- **الإنذار:** يعتمد على شدة الالتهاب والاستجابة للعلاج.
- **المعالجة الشديدة** تفيد بنسبة 75% في الحفاظ على العين الودية مع قدرة بصرية جيدة (< 0.1).
- يجب المراقبة لفترة طويلة بسبب احتمال نكس الالتهاب بنسبة 50% وقد يتأخر حدوثه لسنوات.
- التهاب العين الودي أصبح نادر الحدوث بسبب تحسن الجراحات المجهرية المرممة للجروح واستخدام الصادات والستيروئيدات الفعالة لمنع حدوث الالتهاب.

الحروق

الحروق الكيميائية

- **الحروق القلوية** أشيع بمقدار الضعف مقارنةً بالحروق الحمضية (لأن استخداماتها المنزلية والصناعية أوسع).
- شدة الحرق تعتمد على تركيز المادة الكيميائية ومكان الإصابة ومدة التعرض (بما فيها المواد العالقة بالرتج الملتحمي).
- أشيع المواد القلوية هي الأمونيا وهيدروكسيد الصوديوم ويستخدمان في مواد التنظيف وحفر الزجاج.
- المواد القلوية تنفذ للعمق أكثر من الحموض لأن الحموض تسبب تنخر البروتينات السطحية وبالتالي تشكل حاجز يمنع نفوذ الحمض.
- حروق حمض الكبريت (عادةً يترافق مع أذية حارقة حرارية) تحدث عادةً في انفجار البطاريات.

مراحل الإصابة:

- تنخر الملتحمة مع قضأ (تودم) وتنخر ظهارة القرنية ونقص حساسيتها وقد يحدث نقص تروية للّم، تقرح قرنية عقيم وانثقاب، التعرض المديد للمواد الكيماوية يسبب التصاقات ملتحمة وشتر داخلي شدّي.
- النفوذ للعمق أكثر مما يسبب كثافات لحمة القرنية.
- النفوذ للبيت الأمامي يسبب أذية قزحية وعدسة، أذية لظهارة الجسم الهدبي (التي تفرز الأسكوربات المهم لإنتاج الكولاجين وترميم القرنية).
- هبوط ضغط العين وانثقاب المقلة ثم ضمورها.

مراحل الشفاء:

- شفاء الظهارة يحدث بسبب الخلايا الجذعية الليمّية، ويتم تصنيع الكولاجين لترميم لحمة القرنية.
- يجب مراقبة تروية اللم لأن نقص التروية >50% يسبب العين البورسلانية (كثافة قرنية شاملة).

التدبير:

التدبير الإسعافي:

- غسيل المواد الكيماوية بشكل جيد وبسرعة (بعد التخدير الموضعي إن أمكن) لمدة 15 – 30 دقيقة.
- غسيل رتوج الملتحمة جيداً.
- كشط Debrident النسج المتنخرة من ظهارة القرنية للسماح بالتندّب وإزالة المواد الكيماوية الموجودة في النسج المتنخرة.

المعالجة الدوائية:

- **الحروق الخفيفة:** صادات موضعية وأحياناً ستيروئيدات بحكمة وشالّات جسم هدبي.
- **الحروق الأشد:**
  - صادات موضعية.
  - شالّات جسم هدبي لتخفيف الألم.
  - ستيروئيدات موضعية في حالات الاحتقان الشديد ولفترة قصيرة وممكن استبدالها بالـ NSAIDs.
  - حمض الإسكوربيك والسيتريك: موضعي وجهازي.
  - تتراسكلين: موضعي وجهازي خاصّةً في حالات تميّع القرنية Melting.
  - تدبير ارتفاع ضغط العين إذا حدث وذلك بإعطاء الأسيتازولاميد جهازياً (لتخفيف القطرات).

التدبير الجراحي للحروق:

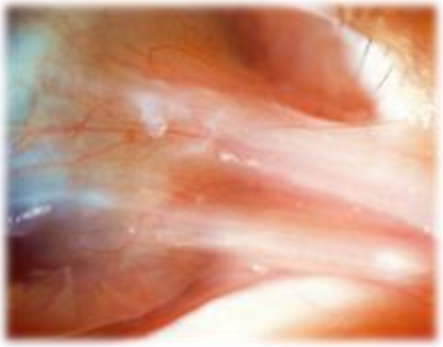

- الجراحة الباكرة: تستطب لتحريض إعادة توعي Revascularisation اللّم والحفاظ على رتوج الملتحمة.
  - منها: زرع خلايا جذعية لميّة ذاتية أو غيريّة لإعادة الظهارة الطبيعية للقرنية، وضع طعم من غشاء أمنيوسي لتحريض نمو الظهارة وتثبيط التليّف.

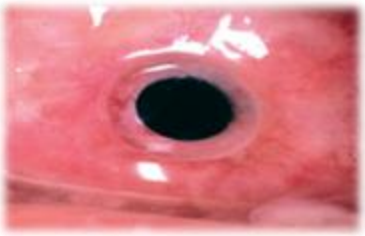
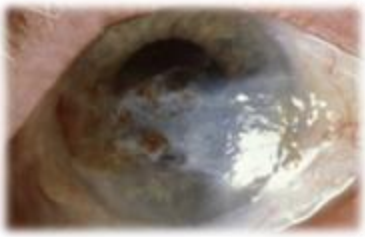

- **الجراحة المتأخرة:** تستطب لإصلاح الاختلاطات المتأخرة وهي (كثافات القرنية الموعّاة غالباً، التصاق الجفن بالمقلة أو الرتوج، زرق ثانوي، الساد)، ومنها:
  - فك التصاقات الملتحمة وتصنيع الرتوج، إصلاح الشتر الشدي وتشوهات الأجفان.
  - تصنيع القرنية (على الأقل بعد 6 شهور لضمان ضبط وتوقف الحدثية الالتهابية).
  - زرع القرنية وممكن إجراء قرنية اصطناعية.

الرض بعوامل فيزيائية

الرض بالأشعة

الرض بالأشعة فوق البنفسجية:

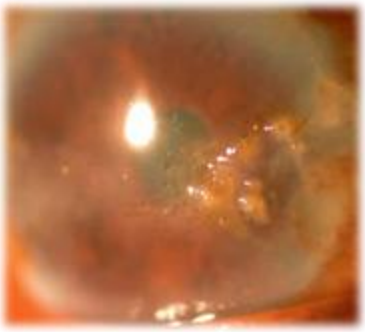

- يسبب التهاب قرنية ضوئي، وتسبّب الأشعة فوق البنفسجية حروق متعددة صغيرة في الإبتليوم القرني.
- يحدث عند العاملين في لحام المعادن بالأكسجين، المتزلجين على الثلج.
- **الأعراض:** تحدث بعد ساعات من التعرض، دماع، رهاب ضوء، آلام شديدة، قضأ ملتحمة وتشنّج ووذمة أجفان.
- **التدبير:** موضعياً صادات ومسكنات (موضعي أو عام) مع تضميد العين. ويجب الوقاية دائماً باستعمال النظارات الخاصّة.

الرض بالأشعة تحت الحمراء:

- تسبب الساد الحراري، غالباً ثنائي الجانب.
- تحدث عند العاملين أمام أفران ذات الحرارة العالية (عمال صهر المعادن - عمال الزجاج ...).

الرض بالأشعة السينية:

- كالإشعاعات الذرية والذين تلقوا جرعات عالية من الأشعة بقصد المعالجة أو التشخيص.
- تسبب كثافة بشكل قرص أمام المحفظة الخلفية للجسم البلوري الذي قد يظهر بعد فترة كمون (قد تصل لـ 10 سنوات) وغالباً ثنائي الجانب.

الرض الضوئي

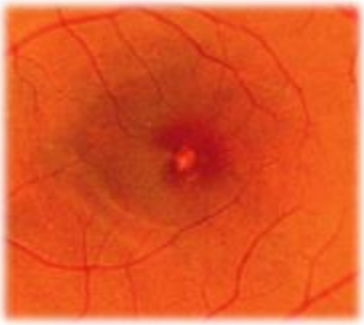

- يحدث بعد الإشعاعات الذرية أو بعد النظر المديد بدون حماية لأشعة الشمس أثناء الكسوف.
- الإصابة تكون متركزة بالقطب الخلفي.
- يشاهد: احتقان لطخة صفراء مع وذمة بيضاء حولها (تشابه المنظر الموجود في انسداد الشريان الشبكي المركزي).
- في الإصابات الشديدة يحدث ثقبة البقعة الصفراء.

الرض بالتيار الكهربائي

يسبب ساد ثنائي الجانب غالباً ويتطور بسرعة (خلال شهر) وقد نشاهد بعض النزوف في الشبكية.

انتهت المحاضرة :)

دون ملاحظاتك:


MEDICINE
ALASHKAR